

УДК 616-345-006-072.1

Злокачественные опухоли гортаноглотки и гортани — трехмерная реконструкция и виртуальная эндоскопия

В. Н. Соколов, З. Н. Шавладзе, Ф. Д. Евчев, Н. В. Пилипюк, В. М. Цвиговский, Г. М. Рожковская, Т. К. Дорофеева, Е. М. Дойкова, А. А. Корсун, Л. В. Анищенко

Одесский национальный медицинский университет, Украина

Резюме

Введение. Радиолог вносит ценный вклад в постановку диагноза рака гортани, и это оказывает непосредственное влияние на планирование лечения. В этом обзоре основное внимание уделяется основным анатомическим концепциям, схемам распространения опухоли и способам обнаружения этого с помощью оптимальной обработки поперечного сечения (СКТ, МРТ, виртуальная ларингоскопия, ДВИ, ПЭТ/КТ). Обсуждаются и иллюстрируются вопросы, связанные с соотношением опухоли с желудочковым комплексом, подслизистыми гортанными пространствами, участием гортанных хрящей и метастатическим распространением. Описано влияние этих результатов визуализации на спектр терапевтических вариантов. Приводятся возможные преимущества комбинированных методов СКТ, МРТ, ДВИ и ПЭТ/КТ в диагностике различных локализаций рака гортани.

Цель работы. Провести точную разработку методических приемов при проведении спиральной компьютерной томографии, включая использование 3Д реконструкции и виртуальной эндоскопии при подозрении на злокачественные опухоли гортаноглотки и гортани. Установить стадию заболевания путем выявления регионарных и отдаленных метастазов, определить стратегию радикальной хирургии, прогнозировать результат проводимого лечения, оценить эффективность химио-лучевой терапии.

Материалы и методы. Сравнение возможностей спиральной компьютерной томографии и виртуальной эндоскопии у больных раком гортаноглотки и гортани было выполнено на основе оценки собственных результатов обследования более чем у 469 пациентов. Нами была изучена эффективность различных методов исследования, начиная от стандартных рентгенограмм и заканчивая МСКТ, МРТ, ДВИ (диффузно взвешенное изображение) и ПЭТ/КТ.

ДВИ основан на регистрации изменений в характере броуновского движения молекул воды в различных патологических процессах. При этом изучалась интенсивность сигнала и рассчитывались значения коэффициента диффузии (А DC). ПЭТ/КТ проводился с использованием меченой радиоактивным изотопом фтор 18-дезоксиглюкозой (ФДГ). Это позволило более объективно оценить возможности вышеприведенных методов.

Результаты и выводы. Применение СКТ позволяло определять обширное распространение процесса на прилежащие органы (щитовидная железа) и мягкие ткани шеи, в просвет трахеи, деструкцию хрящей гортани, выявлять стенозирование. Однако, лучшим способом выявления стенозирования является виртуальная ларингоскопия.

МРТ и ПЭТ/КТ позволяли выявлять метастазирование процесса в регионарные и отдаленные лимфоузлы. Для целей постановки диагноза применение ПЭТ ограничено отсутствием анатомических деталей. Однако ПЭТ выгодно отличается от КТ и МРТ при выявлении рецидивирующих/остаточных злокачественных опухолей, позволяет проводить оценку эффективности применения химио-лучевой терапии. ПЭТ/КТ изображение дополняет более традиционные методы визуализации (КТ или МРТ).

Ключевые слова: метод применения СКТ, МРТ; виртуальная эндоскопия; ДВИ, ПЭТ/КТ; метаболизм меченой глюкозы; рак гортани и гортаноглотки.

ISSN 1812-7231 *Клін. інформат. і Телемед.* 2018, т. 13, вип. 14, сс. 81–101. <https://doi.org/10.31071/kit2018.14.10>

Введение

По частоте поражения гортань и гортаноглотка занимают в Украине 5-е место, и что составляет от 5,5 до 7,5% на 100 000 человек.

До 70% пациентов, заболевших раком гортани, выявляются в III–IV стадиях заболевания, где частота развития метастазов составляет от 40 до 60% случаев. Попытки улучшить эту статистику не увенчались успехом.

Выбор адекватного метода диагностики рака гортани определяется целым комплексом, включая локализацию опухоли, ее объем, распространение, форму роста и степень ее злокачественности.

Поэтому попытки улучшить методические подходы своевременной диагностики заболевания являются оправданными

и усилия специалистов должны быть направлены на усовершенствование диагностических методов

Вопрос использования спиральной компьютерной томографии, особенно виртуальной эндоскопии, в клинической практике остается открытым до настоящего времени.

Объясняется это рядом причин — отсутствием научных исследований, проведенных в специализированных лечебных учреждениях.

Имеющиеся сообщения представляют значительный интерес, но не до конца раскрывают возможности реконструктивной и виртуальной ларингоскопии [1–7].

Цель работы. Разработка методических приемов при проведении спиральной компьютерной томографии, включая 3Д реконструкцию и виртуальную эндоскопию при подозрении на злокачественные опухоли гортаноглотки и гортани.

Установить стадию заболевания путем выявления регионарных и отдаленных метастазов, определить стратегию радикальной хирургии, прогнозировать результат проводимого лечения, оценить эффективность химио-лучевой терапии.

Материалы и методы

Сравнение возможностей спиральной компьютерной томографии и виртуальной эндоскопии у больных раком гортаноглотки и гортани было выполнено на основе оценки собственных результатов обследования более чем у 469 пациентов.

Нами была изучена эффективность различных методов исследования: стандартных рентгенограмм, МСКТ (мультиспиральная компьютерная томография), МРТ (магнитно-резонансная томография), ДВИ (диффузно взвешенное изображение) и ПЭТ/КТ. ДВИ основано на регистрации изменений в характере броуновского движения молекул воды в различных патологических процессах. При этом изучалась интенсивность сигнала и рассчитывались значения коэффициента диффузии (ADC). ПЭТ/КТ проводился с использованием меченой радиоактивным изотопом фтор 18-дезоксиглюкозой (ФДГ). Это позволило более объективно оценить возможности вышеприведенных методов.

Обследования пациентов с подозрением на рак проводилось с использованием широко распространенного в Европе 4-х срезового КТ «ASTEION SUPER 4» фирмы ТОШИБА (Япония), 64-ти срезового томографа той же фирмы. Также использовался 1.5Т томограф Vantage Atlas., который позволял определять локализацию и распространенность процесса, и проводить изучение диффузно-взвешенных изображений (ДВИ). Необходимость проведения ДВИ объяснялась более отчетливым выявлением метастазов, чем при применении КТ и МРТ. Некоторым пациентам проводилось ПЭТ/КТ, они направлялись на обследование в другие радиологические диагностические центры.

КТ и МРТ гортани проводились в аксиальной проекции, с толщиной срезов и шагом 3–5 мм от подъязычной кости до нижнего края пластинки щитовидного хряща. Исследование может быть дополнено различными функциональными пробами. Помимо аксиальных срезов, проводилась необходимая реконструкция изображений в сагиттальной и фронтальной плоскостях. КТ и МРТ являются основными методами исследования патологии гортани. МРТ, по-видимому, является оптимальным методом обследования у пациентов, особенно для оценки состояния гортани до попытки частичной ларингэктомии. Возможности КТ и МРТ четко различаются в отношении обнаружения инвазии хряща. МРТ, по-видимому, более чувствительна, чем КТ, при обнаружении инвазии хряща, но имеет более низкую специфичность. Учитывая, что признаки участия хряща могут иметь прогностическое значение, мы рекомендуем использование КТ и ДВИ с фактором градиента $b = 50, 400, 800, 1000$ (с/мм²).

Результаты и обсуждение

На срезе, выполненном на уровне подъязычной кости (рис. 1), визуализируется вход в гортань, ограниченный по бокам просветами грушевидных синусов. Кпереди от воздушного столба гортани определяются надгортанник, преднадгортанниковое пространство, тело подъязычной кости. Преднадгортанниковое пространство выполнено жировой клетчаткой и имеет денситометрическую плотность от -20 до -70 HU. Денситометрическая плотность надгортанника выше, варьирует в широком диапазоне: от -6 до 120 HU. На ниже расположенных

сканах отображаются желудочковые и голосовые складки, передняя комиссура, пластинки щитовидного и перстневидного хрящей. Голосовые складки имеют однородную структуру. Ширина их в передних отделах составляет 2 мм, а в задних отделах – 9 мм. Свободные края голосовых складок симметричны. В передних отделах денситометрическая плотность голосовых складок около 20 HU, в задних достигает 70 HU.

КТ гортани в норме (рис. 1). Виртуальная эндоскопия позволяла проходить навигатору (курсор) даже через резко выраженное сужение, характеризуя наличие инфильтрации или объемного образования.

Мы оптимизировали ряд протоколов, приблизив их к проводимой клинической практике: оптимизировались углы наклона: центры и углы просмотра от 45 до 120 градусов, проводилось изменение ширины окна, необходимых для изучения костей, хряща и прочее.

Рак гортаноглотки. Распознавание на ранних стадиях крайне затруднительно из-за особенностей места их первичного возникновения и подслизистого распространения. Чаще всего это опухоли грушевидных синусов, опухоли задней стенки, опухоли позадиперстневидной области. Эндофитный рост опухоли диагностировался на основании инфильтрации стенок гортаноглотки, грушевидных синусов, распространение на связочный аппарат. Экзофитная опухоль определялась в виде объемного образования, вдающегося в просвет гортаноглотки со стенозированием нижележащих отделов. При эндофитных формах часто возникали затруднения из-за сложности их дифференциации с воспалительными процессами, которые часто сопровождали опухоли.

Важным моментом оценки рака гортаноглотки в диагностическом изображении является: объем опухоли; вовлечение в процесс грушевидных синусов; инвазия хрящей; инвазия превертебральных мышц. Распознавание рака гортаноглотки на ранних стадиях крайне затруднительно из-за особенностей места их первичного возникновения и подслизистого распространения. Чаще всего это опухоли грушевидных синусов, опухоли задней стенки, опухоли позадиперстневидной области.

Эндофитный рост опухоли диагностировался на основании инфильтрации стенок гортаноглотки, грушевидных синусов, распространение на связочный аппарат.

Экзофитная опухоль определялась в виде объемного образования, вдающегося в просвет гортаноглотки со стенозированием нижележащих отделов.

При эндофитных формах часто возникали затруднения из-за сложности их дифференциации с воспалительными процессами, которые часто сопровождали опухоли. В таких случаях мы использовали внутривенное контрастирование. Вводился визипак или омнипак (70–100 мл). В артериальную фазу отмечалось накопление опухолью контраста, а при некролизации опухоли его накопление определялось на периферии, вокруг некротизированных участков.

Контрастирование также позволяло выявлять лимфоузлы, которые на КТ-срезах выглядели более овальными по сравнению с округлыми, более контрастными сосудами.

При проведении СКТ мы использовали мультипланарную реконструкцию и все вышеперечисленные опции.

Мы использовали 2 протокола СКТ исследования:

1-й протокол – аксиальный скан от нижней челюсти до ключицы с введением максимального количества контраста (в основном 100 мл). Толщина среза при этом должна составлять 3 мм;

2-й протокол – от подъязычной кости до перстневидного хряща.

При применении МРТ и ДВИ мы использовали стандартные позиции.

Рак гортани подразделяется на: рак верхнего отдела (надсвязочного пространства); рак среднего отдела (связочного пространства); рак подсвязочного пространства.

Рак надсвязочного отдела гортани характеризуется при КТ как новообразование надгортанника с распространением на черпало-надгортанные складки, на грушевидный синус, преднадгортанное пространство. В ряде случаев наблюдается прорастание опухоли из вестибулярной складки в гортаноглотку. Распространение рака может происходить не только по горизонтали, но и на голосовые складки.

При раке надсвязочного отдела гортани при КТ и МРТ определяется умеренное увеличение масс, инвазирующих надгортанник с распространением на черпало-надгортанные складки.

При обычном стандартном томографическом обследовании на томограммах видна асимметричная мягкотканная ткань на мягком рентгеновском снимке шеи.

При спиральной компьютерной томографии (СКТ) определяется асимметричная мягкотканная ткань над истинными голосовыми связками. Реже выявляется экзофитный компонент опухоли.

На рис. 2 представлен рак надсвязочного отдела гортани, также представлена виртуальная эндоскопия этого отдела гортани. На рис. 3 — рак левого грушевидного синуса в трех проекциях с указанием размеров опухоли. На рис. 4 наблюдается прорастание опухоли из вестибулярной складки в гортаноглотку.

При внутривенном усилении отмечается повышение плотности опухолевой ткани до 60–80 ед Хаунсфилда. При использовании МРТ определяется низкий сигнал при T1, повышение сигнала при T2a. при введении контраста определяется гетерогенное повышение контрастности.

Дифференциальную диагностику следует проводить между ревматоидным артритом, ларингоцеле, саркоидозом, аденоидной кистой, хондросаркомой, аденоидной кистовидной карциномой.

ПЭТ/КТ облегчает более раннее выявление рецидивов, чем это возможно при обычной КТ или МР, обнаружение неизвестного первичного опухолевого участка, планирование лучевой терапии, оценка ответа на лечение, а также позволяет определить эффективность проводимой терапии.

Спиральная компьютерная томография (А) и динамическая МРТ (В) имеют ложно-отрицательный результат. Глоточескую и субглотную массы (стрелка) наблюдали с ПЭТ/КТ (С). Гистопатологическое исследование подтвердило результаты ПЭТ/КТ плоскоклеточного рака (рис. 5) [15].

70-летний пациент был исследован на рецидив-остаток. Глоточеские и субглотные подозрительные массы были замечены (ложноположительно) с помощью СКТ (А). Динамическая МРТ (В) и ПЭТ/КТ (С) отвергли рецидив (рис. 6).

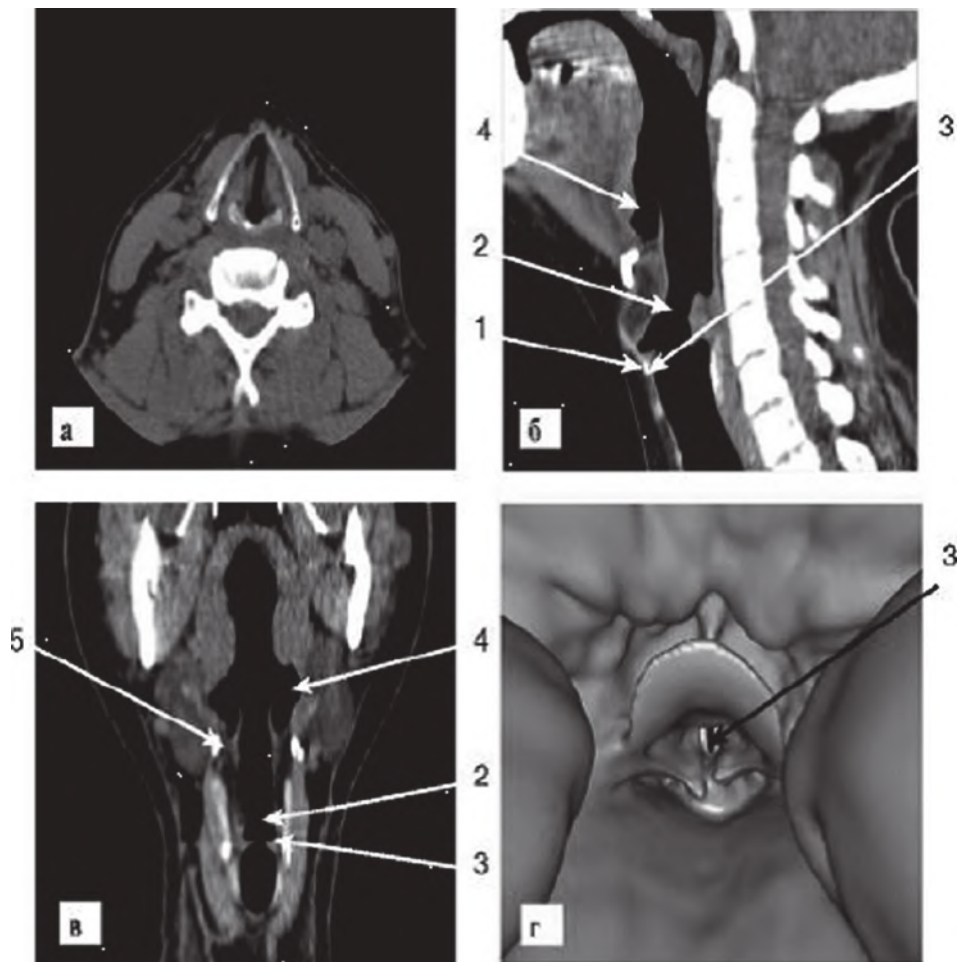


Рис. 1. КТ гортани в норме.

а — поперечный срез; б — фронтальная реконструкция; в — сагиттальная реконструкция; 1 — подсвязочное пространство; 2 — гортанные желудочки; 3 — голосовые связки; 4 — грушевидный синус; 5 — подъязычная кость; г — виртуальная ларингоскопия гортани (см. цветную вставку).

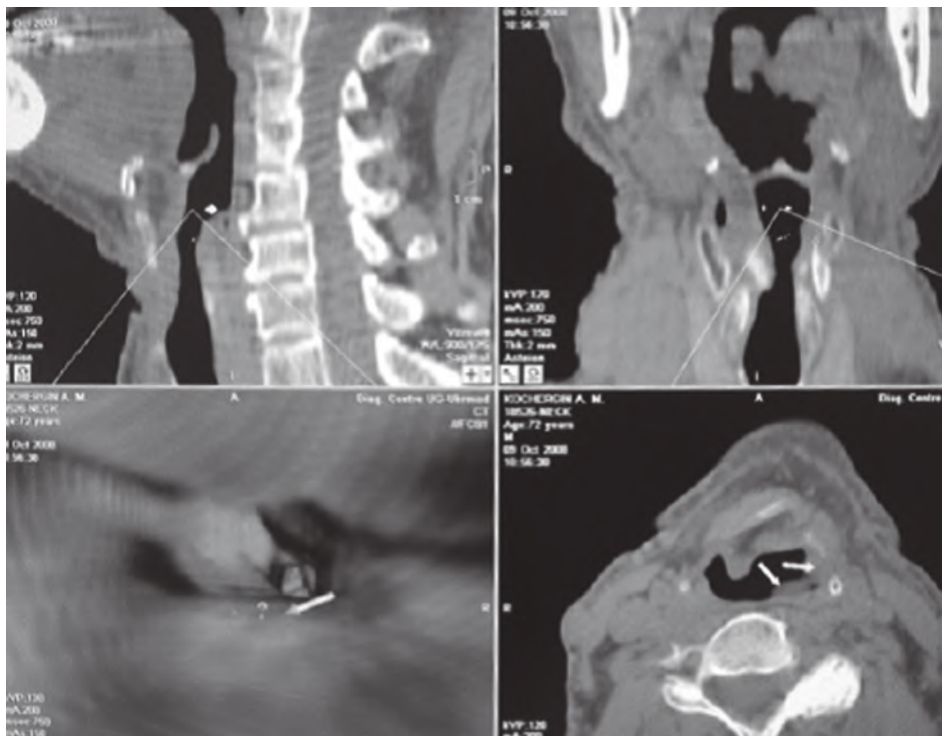


Рис. 2. Рак надсвязочного отдела гортани (см. цветную вкладку).

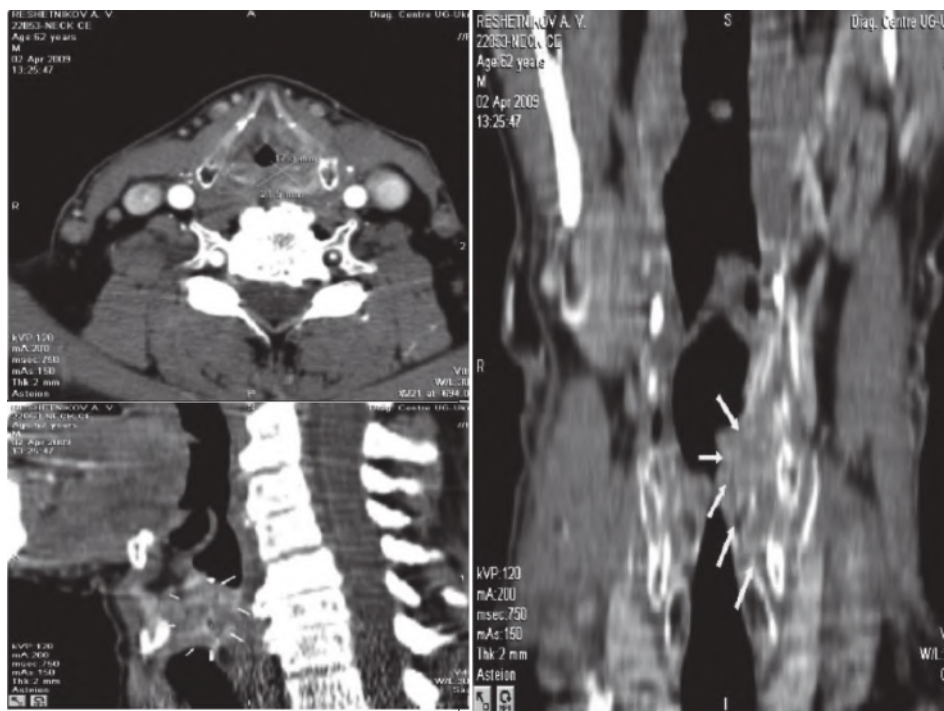


Рис. 3. Рак левого грушевидного синуса.

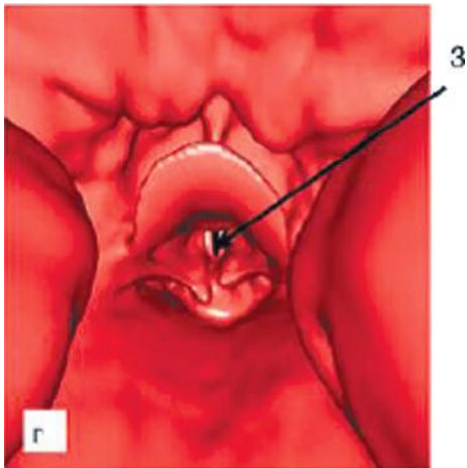


Рис. 1. КТ гортани в норме.
г — виртуальная ларингоскопия гортани.

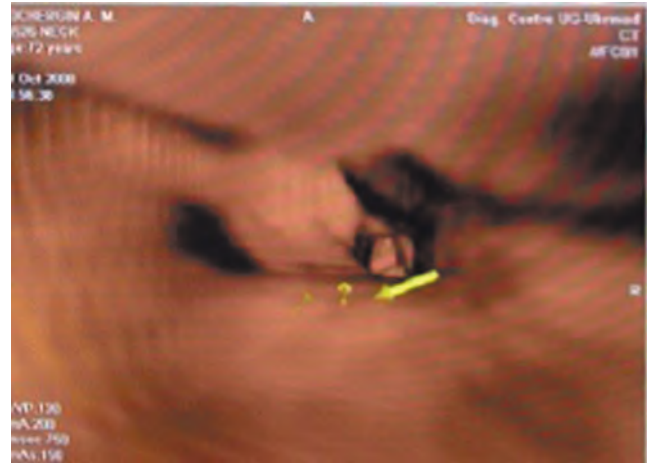


Рис. 2. Рак надсвязочного отдела гортани.




Рис. 4. Прорастание опухоли из вестибулярной складки в гортаноглотку.

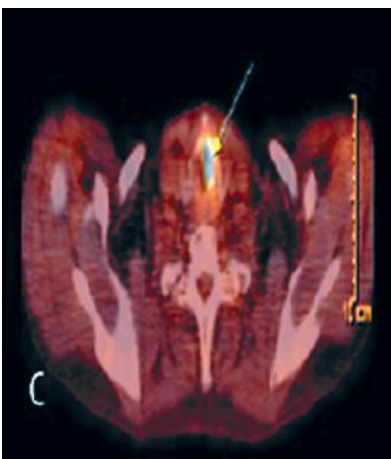


Рис. 5. Выявление рецидивирования опухоли; оценка эффективности проведения химио- или лучевой терапии. (С) Глотическую и субглоточную массы (стрелка) наблюдали с ПЭТ/КТ. (Pol. J. Radiol. 2015; 80: 428–432).

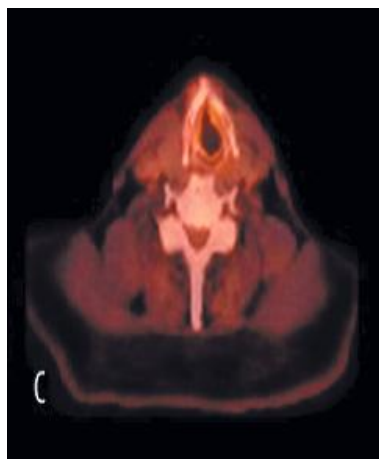


Рис. 6. Исследование на рецидив-остаток. (С) ПЭТ/КТ отвергли рецидив. (Pol. J. Radiol. 2015; 80: 428–432).

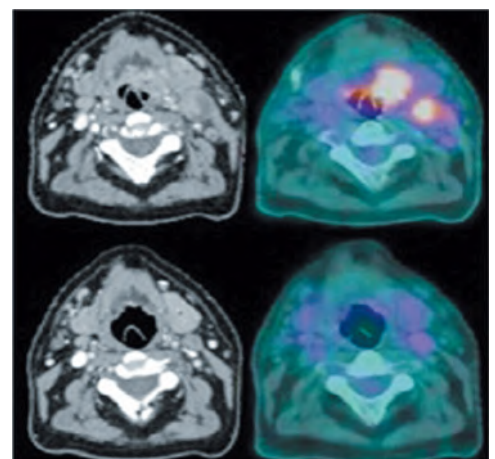


Рис. 8. ПЭТ/КТ. Верхний ряд — рак головных связок до проведения лечения, нижний ряд — после химио-лучевой терапии.

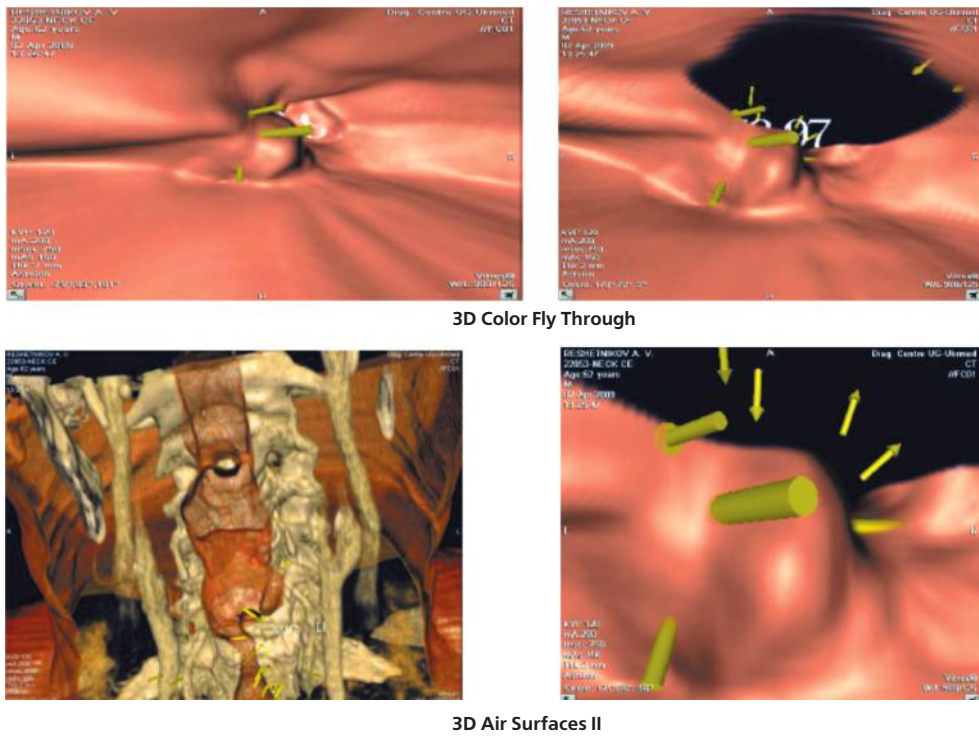


Рис. 9. Рак гортанных желудочков. Опухоль правой голосовой связки.

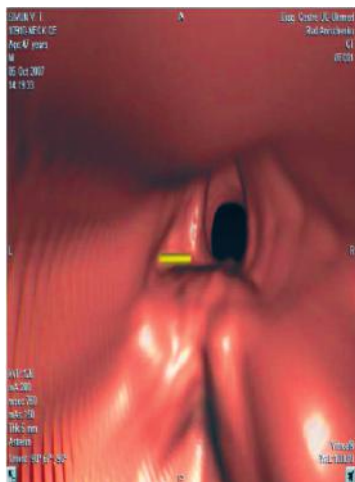


Рис. 10. Рак гортанных желудочков. Инвазия внутренней надхрящницы щитовидного хряща. (T2 N0 M0).

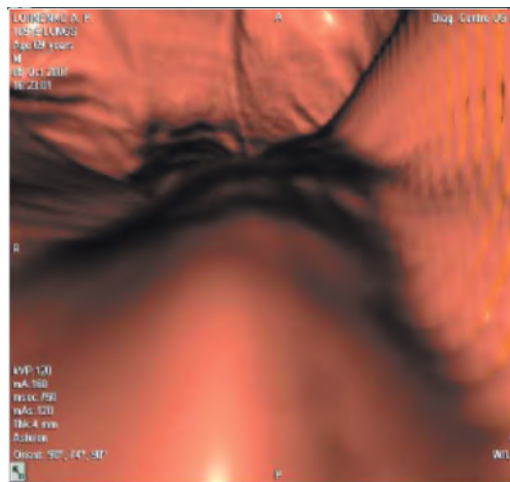


Рис. 11. Опухоль гортани (T2 N0 M0).

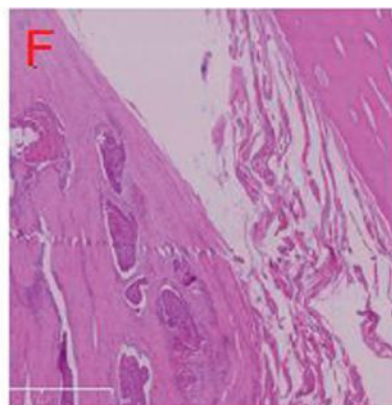
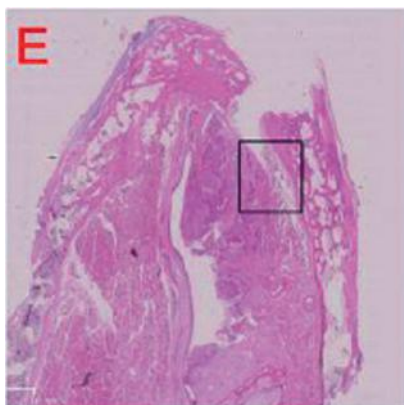


Рис. 13. Рак подвязочного отдела гортани. СКТ. Е, F — усиленное изображение внутри прямоугольника в Е, 200 ×. Серийное сечение: без участия надхрящницы.

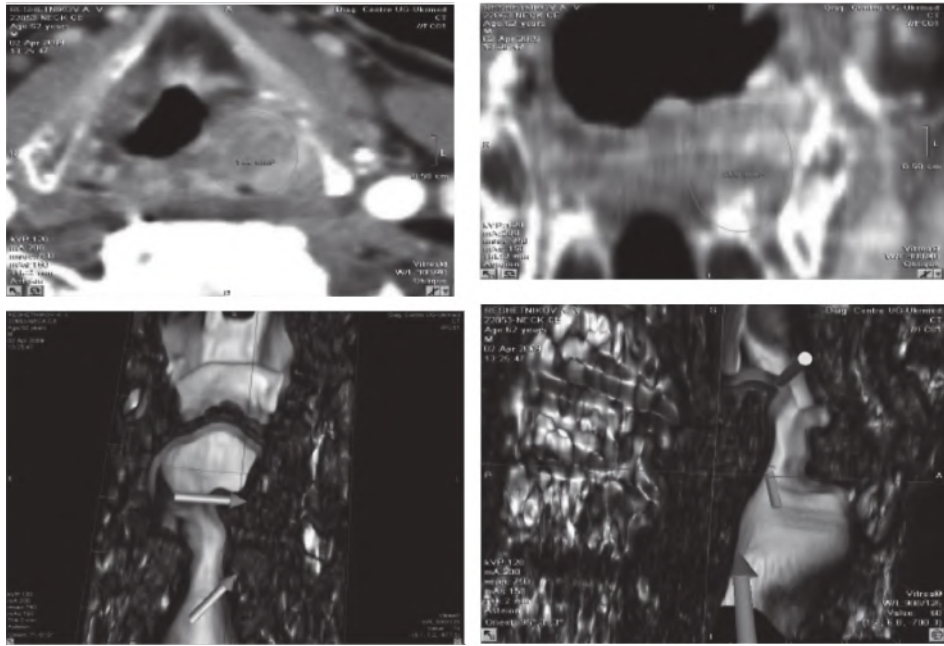


Рис. 4. Прорастание опухоли из вестибулярной складки в гортаноглотку (см. цветную вкладку).

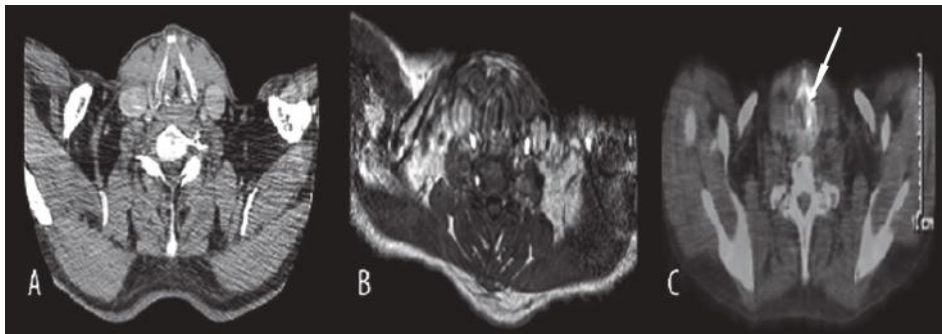


Рис. 5. Выявление рецидивирования опухоли; оценка эффективности проведения химио- или лучевой терапии. (А) СКТ и (В) динамическая МРТ имеют ложно-отрицательный результат. (С) Глотическую и субглотную массы (стрелка) наблюдали с ПЭТ/КТ (С) (см. цветную вкладку). Гистопатологическое исследование подтвердило результаты ПЭТ/КТ плоскоклеточного рака (Pol J Radiol. 2015; 80: 428–432).

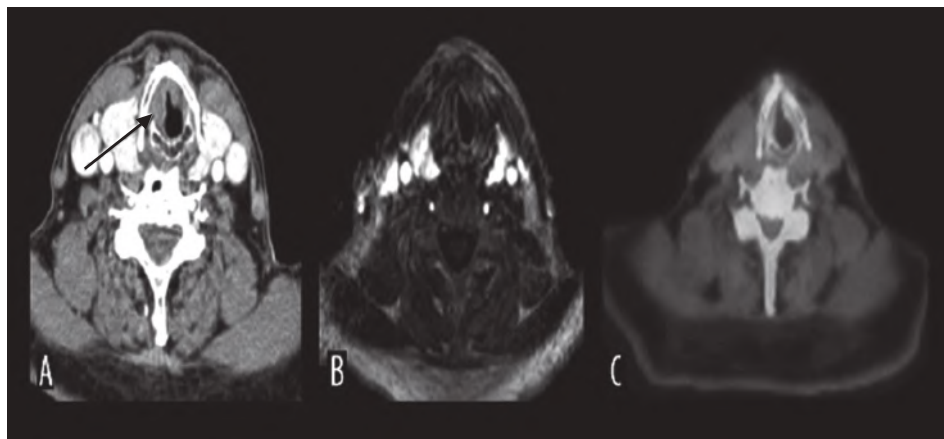


Рис. 6. Исследование на рецидив-остаток. (А) Глотические и субглотные подозрительные массы были замечены (ложноположительно) с помощью СКТ. (В) Динамическая МРТ и (С) ПЭТ/КТ (см. цветную вкладку) отвергли рецидив (Pol. J. Radiol. 2015; 80: 428–432).

На рис. 7 представлено интенсивное поглощение 18F-FDG первичной опухоли, а также два боковых шейных узла. Эти результаты имеют как прогностическое, так и терапевтическое значение: пациент является кандидатом на радиохимиотерапию с двусторонним облучением шейного узла. [15].

Рак связочного отдела гортани это уровень истинных голосовых связок. Опухоль возникает на поверхности слизистой истинной голосовой связки и чаще всего имеет инфильтрирующий рост, реже опухоль представлена в виде экзофитных масс.

МСКТ позволяет определить стадию заболевания: T1 – лимитированное поражение связок с нормальной их подвижностью, T2 – распространение опухоли в надсвязочное или подсвязочное пространство с ограничением подвижности голосовых связок, T3 – ограниченное движение голосовых связок, T4 – инвазия хрящей, экстрагортанное распространение в мягкие ткани. Распространение опухолей связочного пространства происходит чаще всего к передней комиссуре кзади к черпаловидным или перстневидным хрящам книзу в подсвязочное пространство, кверху в надглоточное или параназальное пространство.

При раке связочного отдела гортани определяется увеличение в объеме голосовых складок, инфильтрация жировой клетчатки, деструкция хрящей гортани.

Виртуальная эндоскопия выявляла асимметрию гортани и бугристость поверхности поражения (рис. 6). На рис. 7 и рис. 8 (см. цветную вкладку) представлены опухоли гортани T2N0 M0 с использованием как КТ, так и виртуальной эндоскопии. Последняя методика дает более наглядное представление об опухоли.

При раке гортанных желудочков (гортанный желудочек – парное углубление слизистой оболочки гортани между преддверной и голосовой складками) нередко встречается инвазия внутренней надхрящницы щитовидного хряща (рис. 10). При этом следует отметить, что опухоли, первично возникшие в желудочках гортани, распространяются подслизисто, что затрудняет их диагностику и выбор метода лечения (см. рис. 9, (см. цветную вкладку) и рис. 10). Четкие границы опухоли часто отсутствуют. На рис. 11 – рак гортани, T2 N0 M0.

В 90% случаев при данной локализации рака наблюдается инфильтративно-язвенная форма роста опухоли, реже – в виде экзофита.

Проведение ларингоскопии и обычного томографического обследования крайне затруднительно. СКТ и МРТ обладает значительными преимуществами при выявлении данной патологии.

На рис. 12 стрелками указана инфильтрация опухоли с переходом на боковые поверхности щитовидного хряща (СКТ).

На рис. 13: (А) КТ, предполагаемая инвазия хряща (см. стрелку); (В) T2WI; (С) ДВИ без участия хряща; (D) МРТ, без участия надхрящницы; (Е, F) усиленное изображение внутри прямоугольника в Е, 200 ×. Серийное сечение: без участия надхрящницы (см. цветную вкладку).

На рис. 14 и рис. 15 – опухоль гортани, распространяющаяся под слизистой (см. цветные вкладки).

Дифференциальная диагностика такая же как и при раке надсвязочного пространства: ревматоидный артрит голосовых связок, саркоидоз гортани, хондросаркома, аденоидная кистозная карцинома.

Опухоль подсвязочного пространства гортани характеризуется возникновением рака на слизистой оболочке в любой его части. Опухолевая инфильтрация идет от нижней границы голосовой связки к нижнему краю перстневидного хряща. Опухоль может распространяться кпереди через перстневиднощитовидную мембрану в щитовидную железу, кзади в перстневидный хрящ и пищевод, и ниже в просвет трахеи (рис. 17), и хрящевым кольцам.

При раке подсвязочного отдела гортани СКТ позволяло определять обширное распространение процесса на прилежащие органы (щитовидная железа) и мягкие ткани шеи, деструкцию хрящей гортани (рис. 12) и в просвет трахеи (рис. 13), стенозирование. Однако, лучшим способом выявления стенозирования является виртуальная ларингоскопия (рис. 20, рис. 21, рис. 24).

СКТ и ПЭТ/КТ позволяли выявлять метастазирование процесса в регионарные и отдаленные лимфоузлы (рис. 17, рис. 18); выявлять рецидивирование опухоли; проводить оценку эффективности проведения химио- или лучевой терапии (рис. 5).

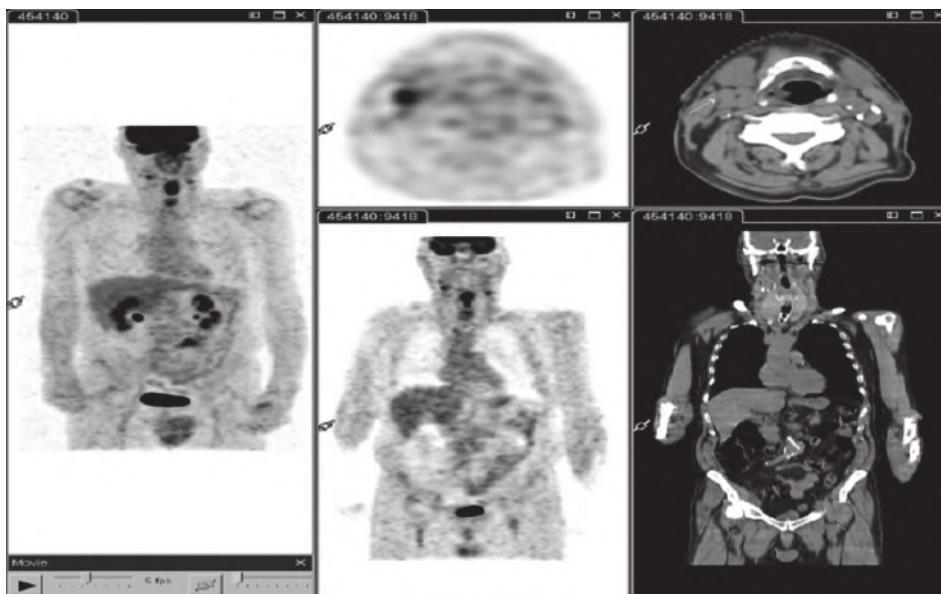


Рис. 7. Рак надсвязочного отдела гортани. PET-CT показывает интенсивное поглощение 18F-FDG первичной опухоли, а также два боковых шейных узла. Эти результаты имеют как прогностическое, так и терапевтическое значение: пациент является кандидатом на радиохимиотерапию с двусторонним облучением шейного узла.

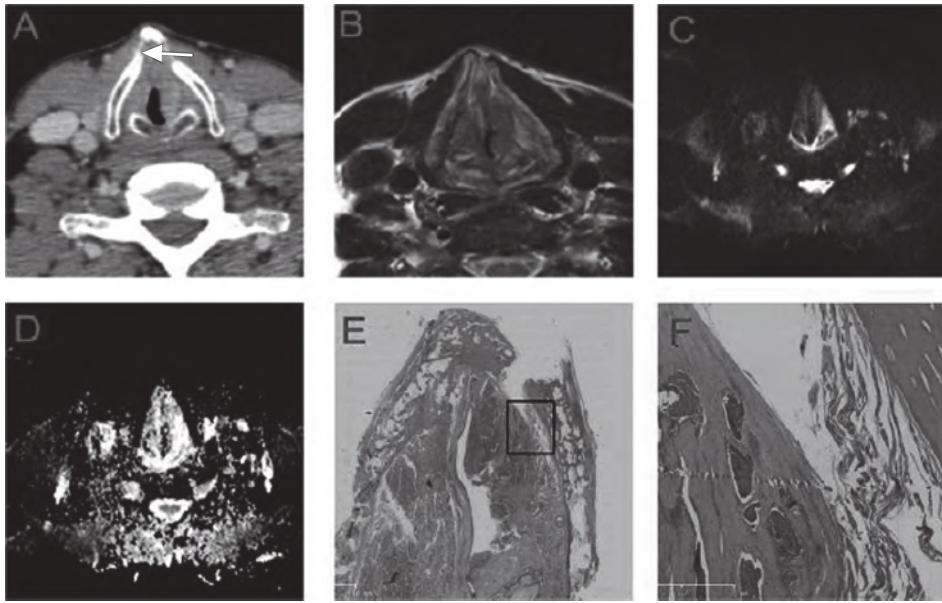


Рис. 13. Рак подвязочного отдела гортани. (А) КТ, предполагаемая инвазия хряща (см. стрелку); (В) T2WI; (С) ДВИ без участия хряща; (D) МРТ, без участия надхрящницы; (Е, F) усиленное изображение внутри прямоугольника в Е, 200 ×. Серийное сечение: без участия надхрящницы (см. цветную вставку).

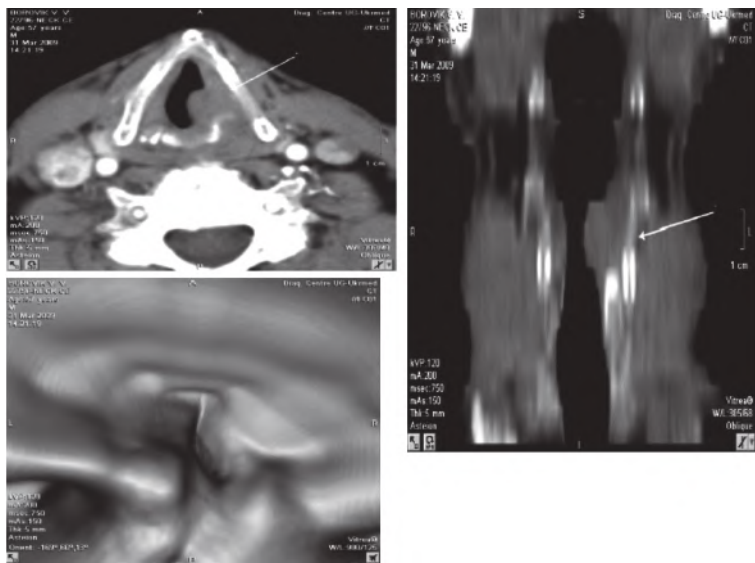


Рис. 14. Опухоль гортани, распространяющаяся под слизистой (см. цветную вставку).

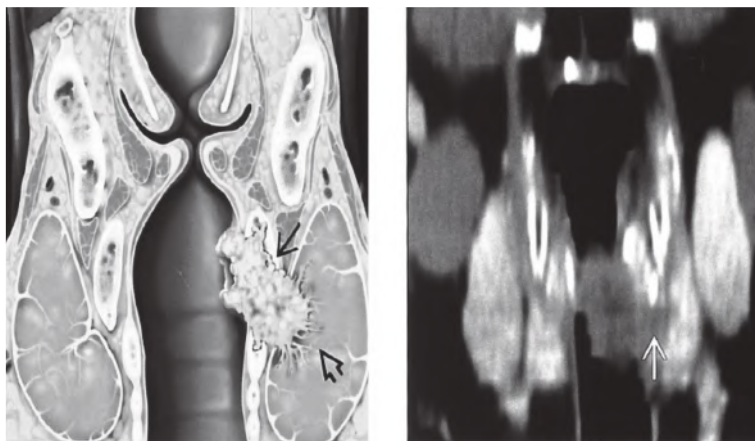


Рис. 16. Опухоль подвязочного отдела гортани. Опухоль распространяется в просвет трахеи.

Michelle A. HEAD AND NECK

Собственное наблюдение

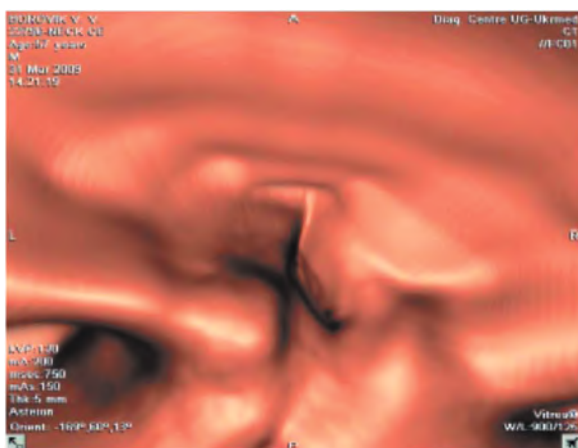

Рис. 14. Опухоль гортани, распространяющаяся под слизистой.

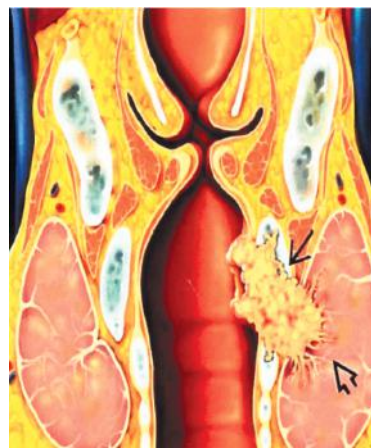

Рис. 16. Опухоль подвязочного отдела гортани. Опухоль распространяется в просвет трахеи. Michelle A. HEAD AND NECK.

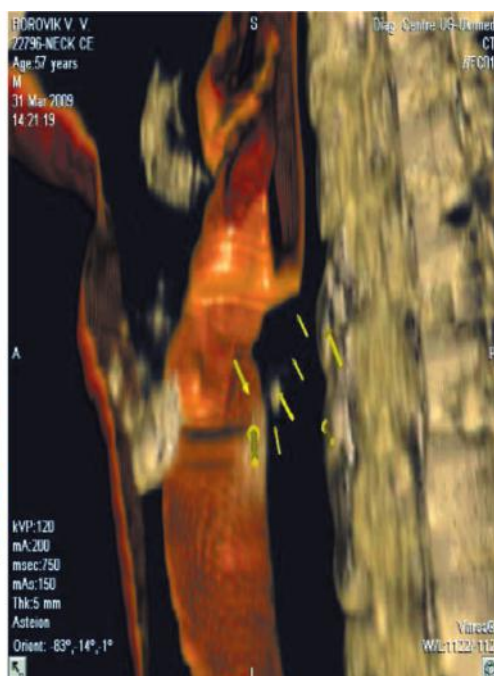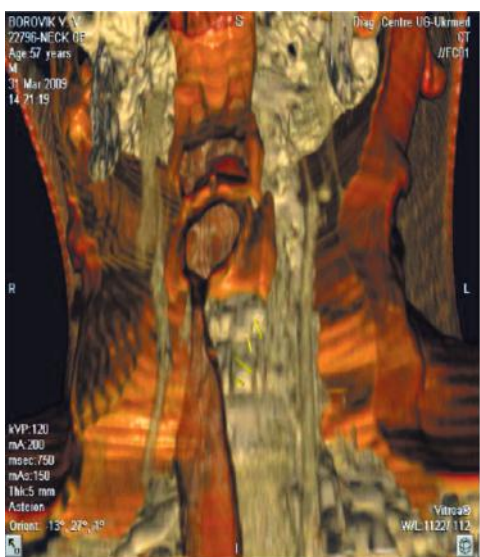


Рис. 15. Опухоль гортани, распространяющаяся под слизистой (3D Air Surfaces II).

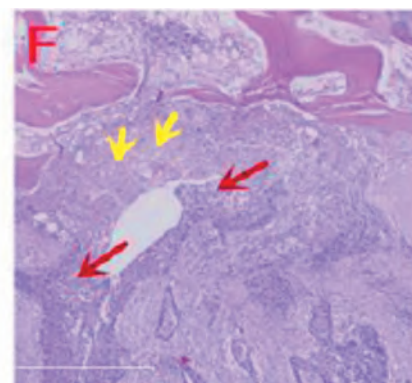
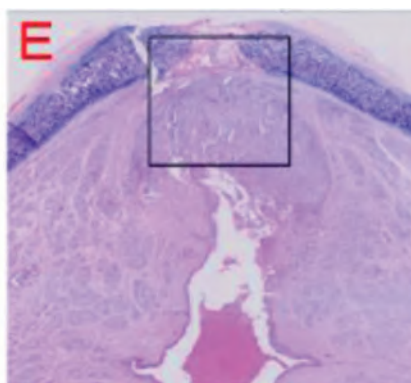
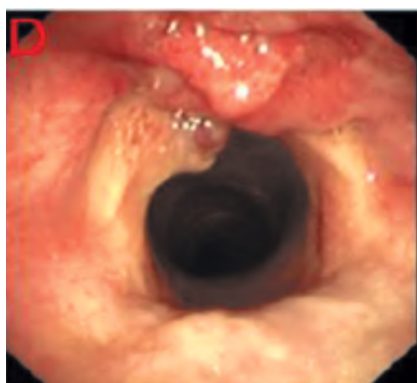

Рис. 17. Опухоль подвязочного пространства гортани: D — электронное ларингоскопическое обследование; E, F — усиленное изображение внутри прямоугольника в E, 200 ×; серийное сечение — легкое вовлечение хряща щитовидной железы (красная стрелка: опухолевые клетки, желтая стрелка: нарушенный хрящ щитовидной железы).

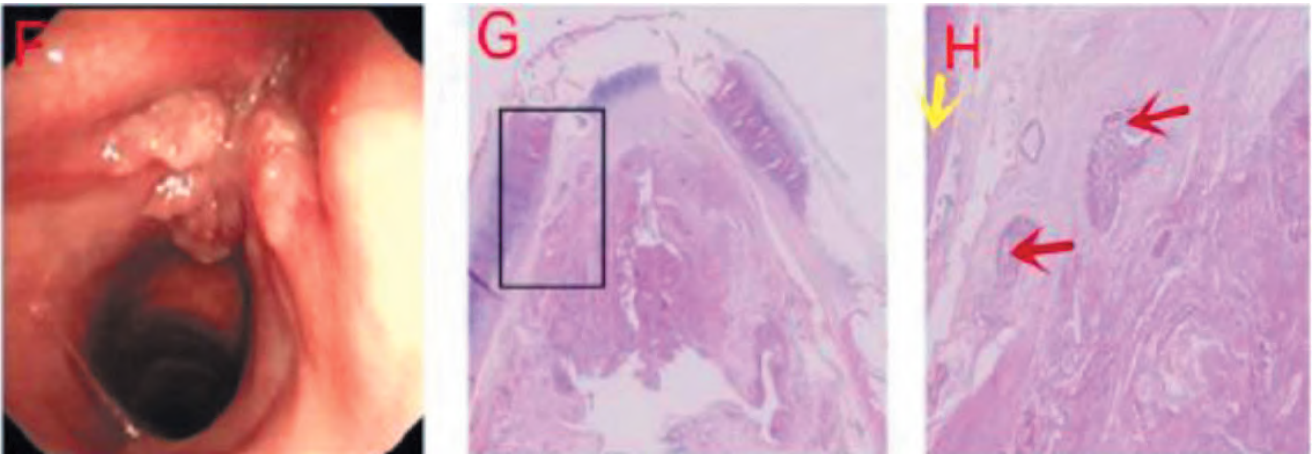


Рис. 18. Опухоль подвязочного пространства гортани: F — усиленное изображение внутри прямоугольника в E., 40×; G, H — серийное сечение: без участия щитовидного хряща (красная стрелка), желтая стрелка: хрящ щитовидной железы, желтая стрелка: вокальная мышца.

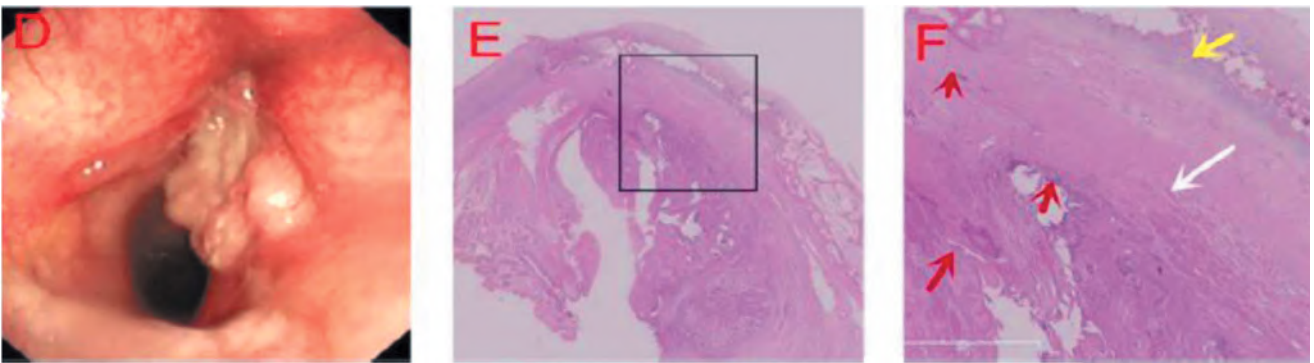


Рис. 19. D — электронное ларингоскопическое обследование; E, F — усиленное изображение внутри прямоугольника в E., 40×. Серийное сечение: без участия щитовидного хряща (красная стрелка: опухолевые клетки, желтая стрелка: хрящ щитовидной железы, белая стрелка: вокальная мышца).

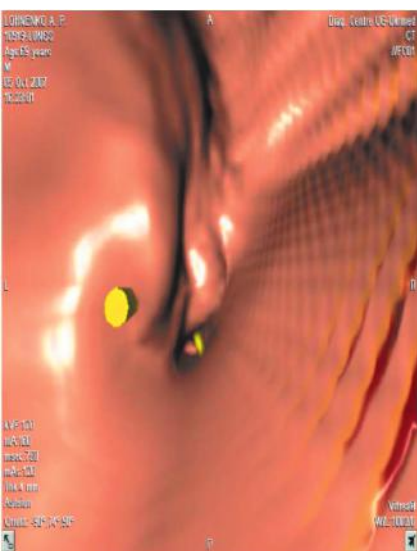


Рис. 22. Стенозирование просвета.

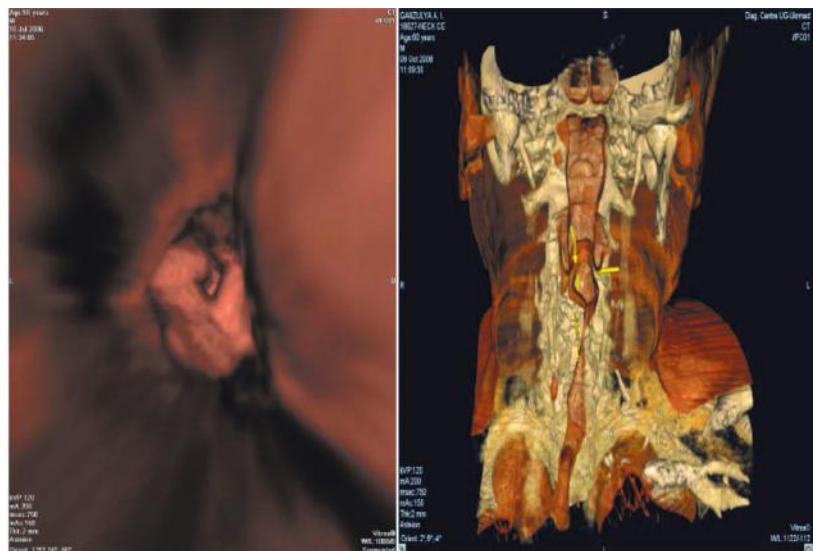

Рис. 23. Виртуальная ларингоскопия выявила стеноз подвязочного отдела.

На рис. 16 – опухоль подвязочного отдела гортани распространяется в просвет трахеи.

На рис. 17 представлены результаты, полученные различными методами (см. цветную вкладку). На рис.18 показано метастазирование процесса.

Ниже представлены изображения, иллюстрирующие злокачественные поражения гортаноглотки и гортани.

Рис. 19 (А) КТ: без участия щитовидного хряща (красная стрелка), (В) (T1WI) и (С) (T2WI) МРТ-сканирование: вовлечение хряща щитовидной железы (красная стрелка), (D) Электронное ларингоскопическое обследование. (Е, F)

(усиленное изображение внутри прямоугольника в Е., 40 ×). Серийное сечение: без участия щитовидного хряща (красная стрелка: опухолевые клетки, желтая стрелка – хрящ щитовидной железы, белая стрелка – вокальная мышца) (см. цветную вкладку).

Рис. 20. Конгломерат лимфоузлов при раке гортани справа (стрелки).

Рис. 21. Метастазирование процесса в регионарные лимфоузлы (стрелки).

Прогноз хороший, если опухоль выявляется на ранней стадии, 5-ти летняя выживаемость составляет 75%.

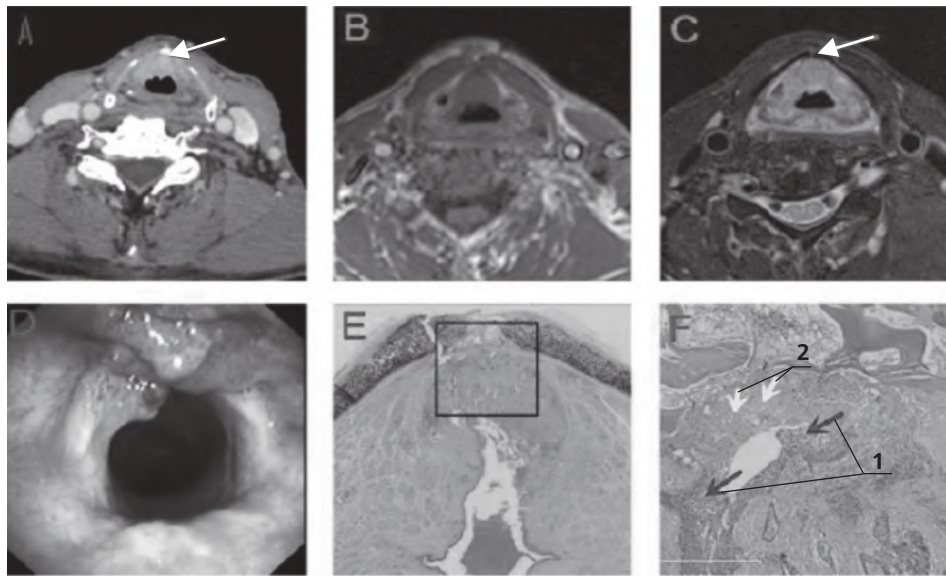


Рис. 17. Опухоль подвязочного пространства гортани: (А) КТ; (В) МРТ (T1WI); (С) (T2WI подавление жира): вовлечение хряща щитовидной железы (стрелка); (D) электронное ларингоскопическое обследование; (Е, F) усиленное изображение внутри прямоугольника в Е, 200 ×). Серийное сечение — легкое вовлечение хряща щитовидной железы (стрелка 1: опухолевые клетки, стрелка 2: нарушенный хрящ щитовидной железы) (см. цветную вкладку).

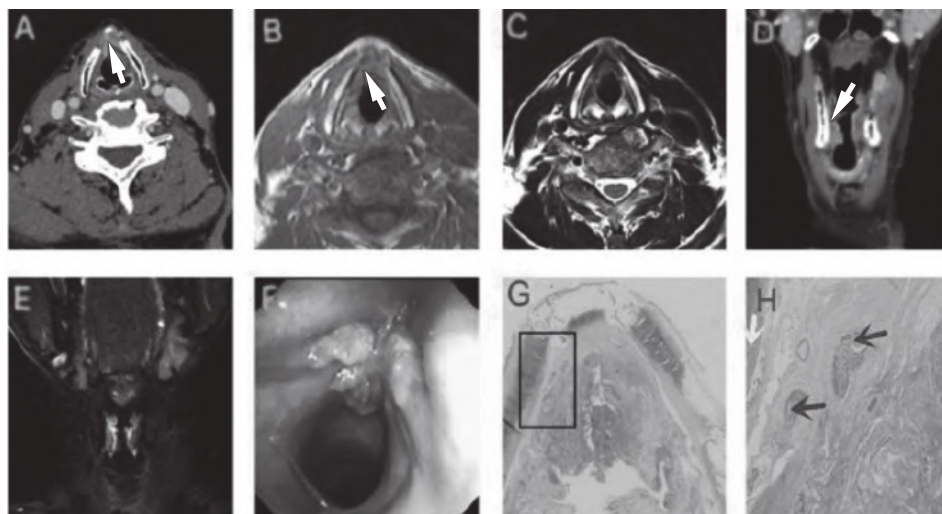


Рис. 18. Опухоль подвязочного пространства гортани: (А) КТ: без участия щитовидного хряща (стрелка) (В). (T1WI) и (С). (T2WI) МРТ-сканирование: вовлечение хряща щитовидной железы (стрелка) (D). Электронное ларингоскопическое обследование. (Е, F) (усиленное изображение внутри прямоугольника в Е., 40 ×) (G,H) Серийное сечение: без участия щитовидного хряща (красная стрелка), желтая стрелка: хрящ щитовидной железы, белая стрелка: вокальная мышца) (см. цветную вкладку).

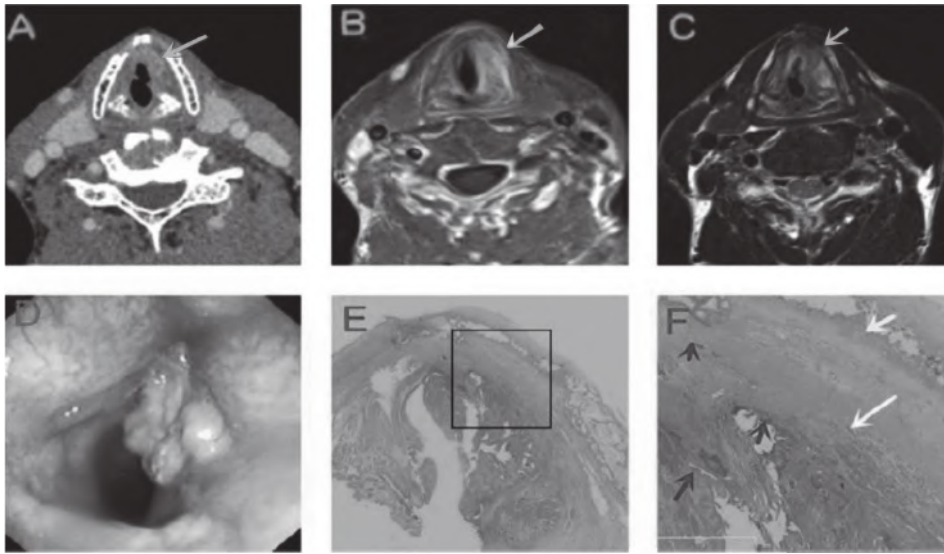


Рис. 19. (А) КТ: без участия щитовидного хряща (красная стрелка), (В) T1WI и (С) (T2WI) МРТ-сканирование: во-влечение хряща щитовидной железы (красная стрелка), (D) Электронное ларингоскопическое обследование, (Е, F) (усиленное изображение внутри прямоугольника в Е., 40 ×). Серийное сечение: без участия щитовидного хряща (красная стрелка: опухолевые клетки, желтая стрелка: хрящ щитовидной железы, белая стрелка: вокальная мышца) (см. цветную вкладку).

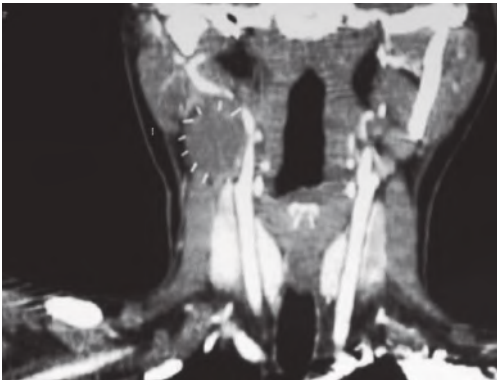


Рис. 20. Конгломерат лимфоузлов при раке гортани (стрелки).

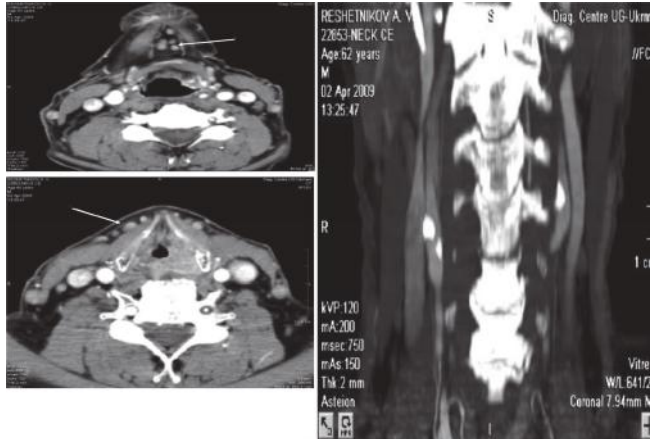


Рис. 21. Виртуальная ларингоскопия. Метастазирование процесса в регионарные лимфоузлы (стрелки).

Лечение при маленьких опухолях проводится с помощью лазерхирургии или с помощью гамматерапии. Ларинготомия используется при прорастании опухоли в супраглотку с фиксацией голосовых связок. При больших опухолях проводится лучевая терапия или тотальная ларинготомия с частичной резекцией шеи. На рис. 22–30 — результаты исследований с использованием разных методов визуализации.

Рис. 22. Стенозирование просвета.

Рис. 23. Виртуальная ларингоскопия выявила стеноз под-связочного отдела (см. цветную вкладку).

Рис. 24. Стеноз подсвязочного пространства.

Рис. 25. Опухоль подсвязочного пространства.

Рис. 26. Рецидив опухоли со стенозированием подсвязочно-го пространства, стеноз подсвязочного отдела трахеостомы.

Рис. 27. До лучевой терапии (см. цветную вкладку).

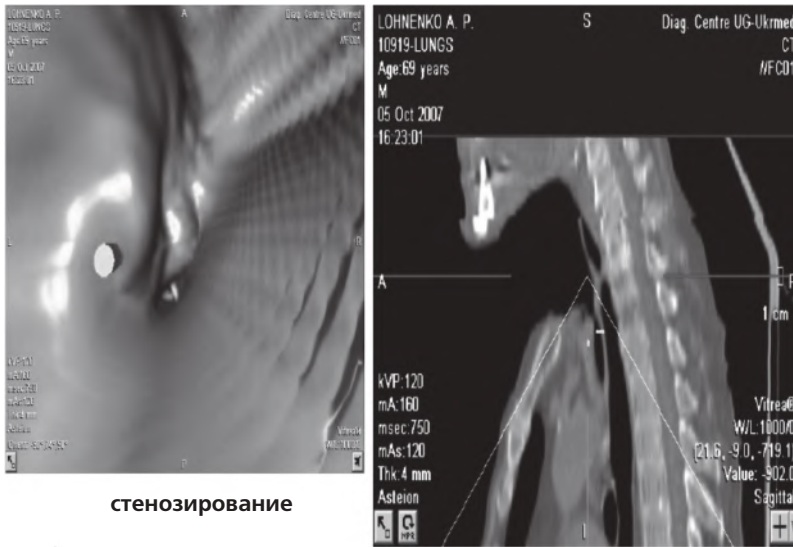Рис. 28. После лучевой терапии. Виртуальная КТ-эндоскопия. Обнаружено бугристое образование, которое суживает и деформирует просвет гортани. Индуриативный отек слизистой гортани (см. цветную вкладку).

Рис. 29. КТ-ларингоскопия (см. цветную вкладку).

Рис.30. Обычная ларингоскопия (см. цветную вкладку).

Заключение

Использование трехмерной реконструкции и виртуальной эндоскопии рака гортаноглотки и гортани методом мульти-спиральной компьютерной томографии, МРТ, ДВИ дают возможность определить анатомо-топографические особенности исследуемого участка; уточнить локализацию опухоли, форму,



стенозирование

Рис. 22. Стенозирование просвета (см. цветную вкладку).

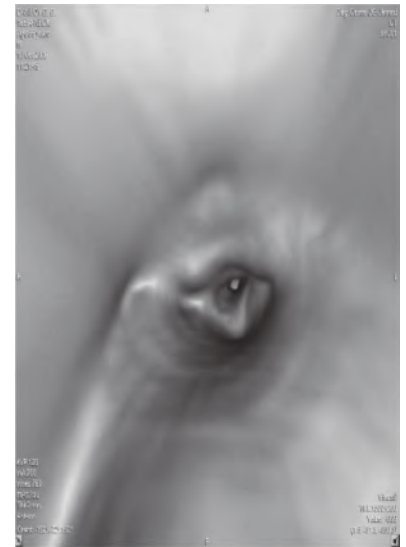

Рис. 24. Виртуальная ларингоскопия. СКТ. Опухоль пространства. Стеноз.

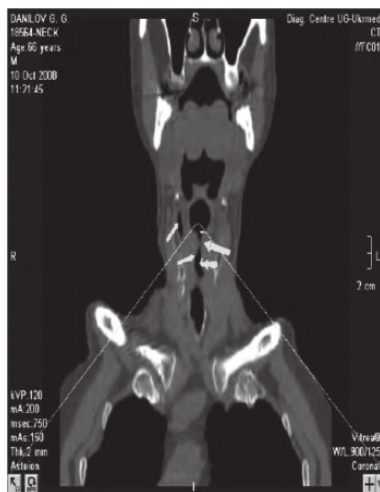
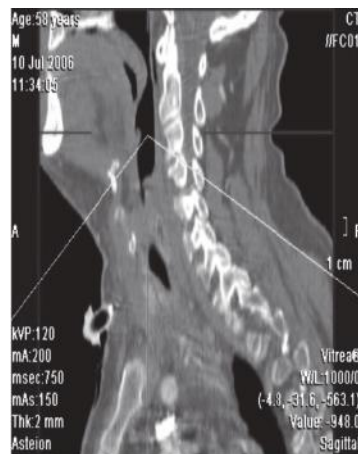
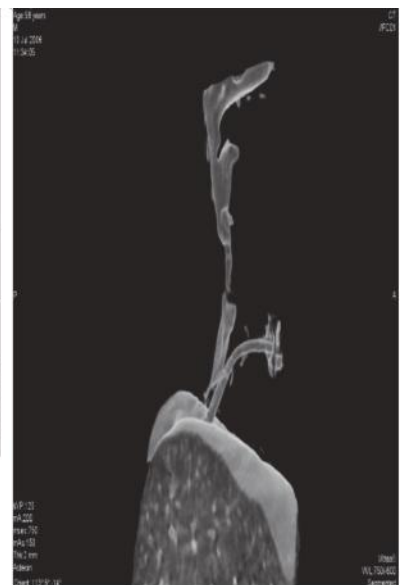Рис. 25. Опухоль подсвязочного пространства.



стеноз подсвязочного отдела



трахеостома

Рис. 26. Рецидив опухоли со стенозированием подсвязочного пространства.

размер, объем опухоли; определить состояние костных, хрящевых и мягких тканевых структур; позволяют также изменить стадии заболевания. Так, у 24 пациентов с раком гортани и глотки со стадией T2N0-3M0 выставлена стадия T3N0-3M0 и у 15 пациентов – с T3N0-3M0 выставлена стадия T4N0-3M0.

Из всех перечисленных методов, наибольшей чувствительностью и специфичностью обладает СКТ.

Чувствительность СКТ в определении инвазии в окружающее пространство составляет 98%, специфичность – 82%. Этот метод может стать «золотым стандартом» в обследовании больных раком гортани и гортаноглотки.

ПЕТ/КТ – позволяет оценить состояние регионарных лимфоузлов, а также оценить эффективность проводимой химио- и лучевой терапии.

Возможности КТ и МРТ четко различаются в отношении обнаружения инвазии хряща. МРТ, по-видимому, более чувствительна, чем КТ, при обнаружении инвазии неопластического хряща, но, по-видимому, имеет несколько более низкую специфичность, особенно при вовлечении хряща щитовидной железы. Увеличиваются признаки визуализации объема опухоли, а признаки участия хряща могут иметь прогностическое значение.

Исследования проводились с соблюдением национальных норм биоэтики и положений Хельсинкской декларации (в редакции 2013 г.). Авторы статьи – В. Н. Соколов, З. Н. Шавладзе, Ф. Д. Евчев, Н. В. Пилипюк, В. М. Цвиговский, Г. М. Рожковская, Т. К. Дорофеева, Е. М. Дойкова, А. А. Корсун, Л. В. Анищенко – подтверждают, что у них нет конфликта интересов.

Литература

1. Urba S. G., Wolf G. T., Bradford C. A., et al. Neoadjuvant therapy for organ preservation in head and neck cancer. *Laryngoscope*, 2000, iss. 110, pp. 2074–2080.
2. Marakami R., Furusawa M., Baba Y., et al. Dynamic Helical CT of T1 and T2 Glottic Carcinomas: Predictive Value for Local Control with Radiation Therapy. *JNR Am. J. Neuroradiol.*, 2000, vol. 21, iss. 7, pp. 1320–1326.
3. Head and neck cancer: consensus standards for the process of care. Ed by Wilson J. A., *British Assoc. of Otorhinolaryngologists*, 2nd ed. London, 2000, vol. 22, no. 2, pp. 111–119.
4. Nishiyama Y., Yamamoto Y., Yokoe K., et al. Superimposed dual-isotope SPECT using ^{99m}Tc -hydroxymethylene diphosphonate and ^{201}Tl -chloride to assess cartilage invasion in laryngopharyngeal cancer. *Ann Nucl Med.*, 2004, vol. 18, iss. 6, pp. 527–532.
5. Barbosa M. M., Araujo V. J., Jr, Boasquevisque E., et al. Anterior vocal commissure invasion in laryngeal carcinoma diagnosis. *Laryngoscope*, 2005, iss. 115, pp. 724–730.
6. Theony H. C., Delaere P. R., Hermans R. Correlation of local outcome after partial laryngectomy with cartilage abnormalities on CT. *AJNR Am. J. Neuroradiol.*, 2005, vol. 26, no. 3, pp. 674–678.
7. Gordin A., Daitzchman M., Doweck I., Yefremov N., and oth. Fluorodeoxyglucose-positrone emission tomography/computed tomography imaging in patience with carcinoma of the larynx: diagnostic accuracy and impact on clinical management. *Laryngoscope*, 2006, vol. 116, no. 2, pp. 273–278.
8. Mukherji S. K., Bradford C. R. Controversies: is the role for positron-emission tomografic CT in the initial staging of head and neck carcinoma. *Am. J. Neuroradiol. (AJNR)*, 2006, vol. 27, pp. 243–245.
9. Barbosa M. M., Araujo V. J., Jr, Boasquevisque E., et al. Anterior vocal commissure invasion in laryngeal carcinoma diagnosis. *Laryngoscope*, 2005, iss. 115, pp. 724–730.
10. Ljumanovic R., Langendijk J. A., Hoekstra O. S., Leemans C. R., Castalijns J. A. Distant metastases in head and neck carcinoma: identification of prognostic groups with MR imaging. *Eur. J. Radiol.*, 2006, iss. 60, pp. 58–66.
11. Gordin A., Daitzchman M., Doweck I. Fluorodeoxyglucose-positron emission tomography/computed tomography imaging in patients with carcinoma of the larynx: diagnostic accuracy and impact on clinical management. *Laryngoscope*, 2006, iss. 116, pp. 273–278.
12. Ljumanovic R., Langendijk J. A., Hoekstra O. S., Leemans C. R., Castalijns J. A. Distant metastases in head and neck carcinoma: identification of prognostic groups with MR imaging. *Eur. J. Radiol.*, 2006, iss. 60, pp. 58–66.
13. Mukherji S. K., Bradford C. R. Controversies: is there a role for positron-emission tomographic CT in the initial staging of head and neck carcinoma? *AJNR Am. J. Neuroradiol.*, 2006, vol. 27, pp. 243–245.
14. Castaldi P., Leccisotti L., Bussu F., Miccichè F. and Rufini V. Role of ^{18}F -FDG PET-CT in head and neck squamous cell carcinoma. *Otorhinolaryngol. Ital.*, 2013, vol. 33, no. 1, pp. 1–8.
15. Citil S., Dogan S. et al. Comparison of Dynamic Contrast-Enhanced MRI and PET/CT in the Evaluation of Laryngeal Cancer After Inadequate CT Results. *J. Radiol.*, 2015, iss. 80, pp. 428–432.

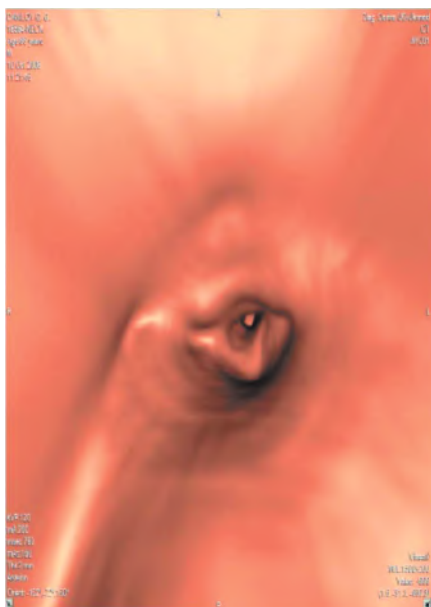


Рис. 24. Виртуальная ларингоскопия. СКТ. Опухоль пространства. Стеноз.

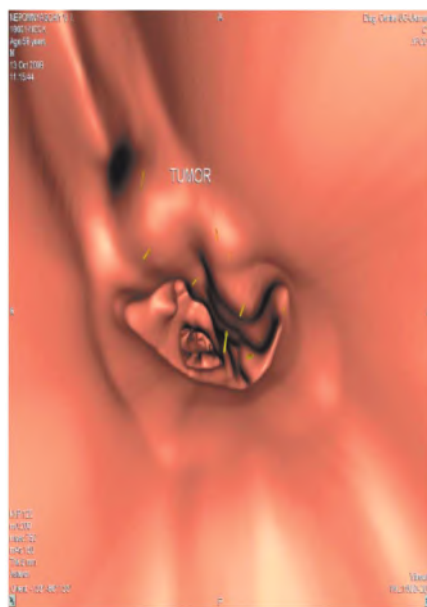

Рис. 27. До лучевой терапии. Виртуальная КТ-эндоскопия. Обнаружено бугристое образование, которое суживает и деформирует просвет гортани.

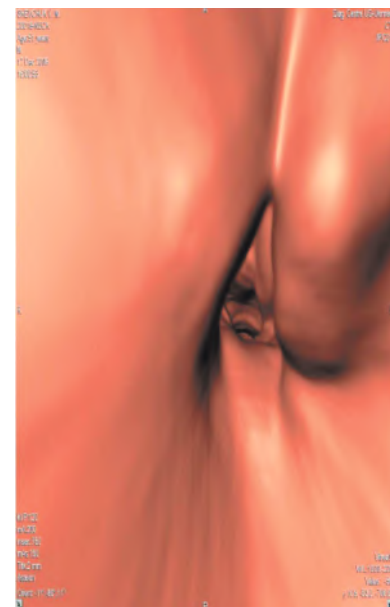


Рис. 28. После лучевой терапии. Индуративный отек слизистой гортани.

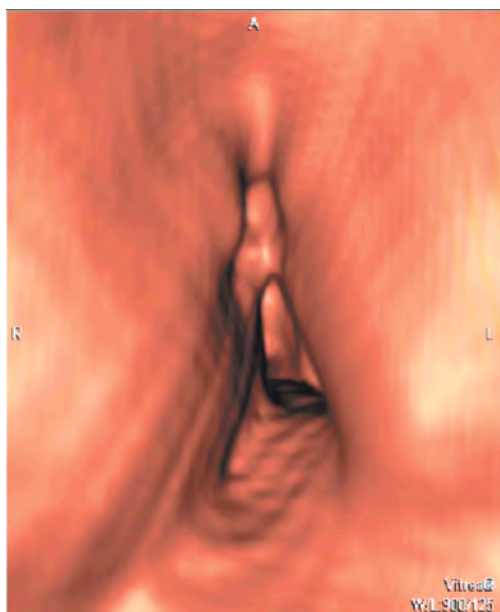

Рис. 29. КТ-ларингоскопия.

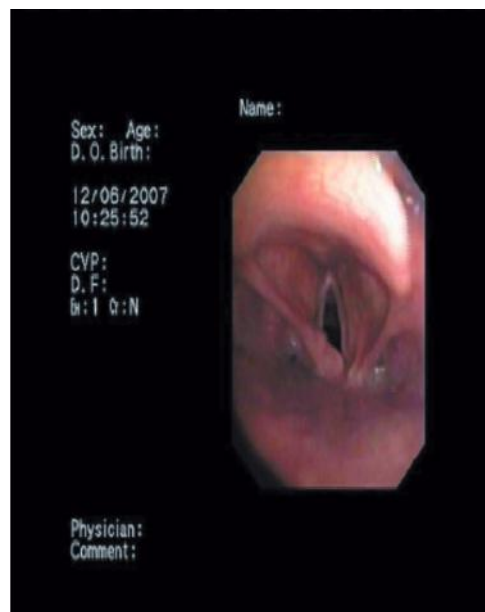


Рис. 30. Обычная ларингоскопия.

Злоякісні пухлини гортаноглотки і гортані — тривимірна реконструкція і віртуальна ендоскопія

В. М. Соколов, З. М. Шавладзе, Ф. Д. Євчев, М. В. Пилипюк, В. М. Цвіговський, Г. М. Рожковська
Т. К. Дорофеева, Е. М. Дойкова, О. А. Корсун, Л. В. Аніщенко
Одеський національний медичний університет, Україна

Резюме

Вступ. Радіолог вносить цінний внесок в постановку діагнозу раку гортані, і це безпосередньо впливає на планування лікування. У цьому огляді основна увага приділяється основним анатомічним концепціям, схемами поширення пухлини і способам виявлення цього за допомогою оптимальної обробки поперечного перерізу (СКТ, МРТ, віртуальна ларингоскопія, ДВІ, ПЕТ/КТ). Обговорюються і ілюструються питання, пов'язані з співвідношенням пухлини з шлуночкових комплексом, підслизовим гортанними просторами, участю гортанних хрящів і метастатичним поширенням. Описано вплив цих результатів візуалізації на спектр терапевтичних варіантів. Наводяться у змозжний переваги комбінованих методів СКТ, МРТ, ДВІ і ПЕТ/КТ в діагностиці різних локалізацій раку гортані. У статті описується різні методи постановки діагнозу раку гортані, починаючи від звичайного рентгено-томографічного дослідження і використання сучасних методів, таких як СКТ, МРТ, ДВІ, ПЕТ/КТ та віртуальної ларингоскопії, питання про використання якої в клінічній практиці залишається відкритим до теперішнього часу. Наводяться можливі переваги комбінованих методів СКТ, МРТ, ДВІ і ПЕТ/КТ в діагностиці різних локалізацій раку гортані.

Мета роботи. Провести точну розробку методичних прийомів при проведенні спіральної комп'ютерної томографії, включаючи використання 3Д реконструкцію і віртуальну ендоскопію при підозрі на злоякісні пухлини гортаноглотки і гортані. Встановити стадію захворювання шляхом виявлення регіонарних і віддалених метастазів, визначити стратегію радикальної хірургії, прогнозувати результат проведеного лікування, оцінити ефективність хіміо-променевої терапії.

Матеріали та методи. Порівняння можливостей спіральної комп'ютерної томографії та віртуальної ендоскопії у хворих на рак гортаноглотки і гортані було виконано на основі оцінки власних результатів обстеження більш ніж у 469 пацієнтів. Нами була вивчена ефективність різних методів дослідження, починаючи від стандартних рентгенограм і закінчуючи МСКТ, МРТ, ДВІ (дифузно зважене зображення) і ПЕТ/КТ.

ДВІ заснований на реєстрації змін у характері броунівського руху молекул води в різних патологічних процесах. При цьому вивчалася інтенсивність сигналу і розраховувалися значення коефіцієнта дифузії (A DC). ПЕТ / КТ проводився з використанням міченої радіоактивним ізотопом фтор 18- дезоксиглюкозу (ФДГ). Це дозволило більш об'єктивно оцінити можливості вищенаведених методів.

Результати та висновки. Застосування СКТ дозволяло визначати широке поширення процесу на прилеглі органи (щитовидна залоза) і м'які тканини шиї, в просвіт трахеї, деструкцію хрящів гортані, виявляти стенозування. Однак, найкращим способом виявлення стенозування є віртуальна ларингоскопія. МРТ і ПЕТ/КТ дозволяли виявляти метастазування процесу в регіонарні і віддалені лімфовузли; виявляти рецидивування пухлини; проводити оцінку ефективності проведення хіміо-променевої терапії.

Ключові слова: метод застосування СКТ, МРТ; віртуальна ендоскопія; ДВІ, ПЕТ/КТ; метаболізм меченої глюкози; рак гортані і ротоглотки.

Malignant tumors of the laryngopharynx and larynx — three-dimensional reconstruction and virtual endoscopy

V. N. Sokolov, Z. M. Shavladze, F. D. Evchev, M. V. Pilipuk, V. M. Zvigorovskiy, G. M. Pogkovskay
T. K. Dorofeeva, E. M. Doykova, A. A. Corsun, L. V. Anischenco

Odessa National Medical University, Ukraine

e-mail: danilsokolov@ukr.net

Abstract

A radiologist makes a valuable contribution to laryngeal cancer diagnostics, that in fluences planning on treatment. This review focuses on basic anatomical concepts, tumor spreading patterns and methods for detecting these with the use of optimal cross-section processing (SCT, MRT, Wirth Uaon Laryngoscopy, DWI, PET/CT). The work illustrates the issues related to the ratio of tumor to ventricular complex, submucosal laryngeal spaces, involvement of laryngeal cartilage and metastatic spreading. The effect of visualisation results on the spectrum of therapeutic variants is described. Possible advantages of combined methods of SCT, MRI, DWI and PET/CT in the diagnosis of various localisations of laryngeal cancer are demonstrated.

The purpose of the work is to demonstrate accurate development of methodical techniques for spiral computed tomography including the use of 3D-reconstruction and virtual endoscopy for suspected malignant tumors of the laryngopharynx and larynx; to establish the stage of the disease progressing by identifying regional and distant metastases; to determine the strategy of radical surgery; to predict the outcome of ongoing treatment and to evaluate the effectiveness of chemotherapy.

Materials and methods. Comparison of possibilities for spiral computed tomography and virtual endoscopy in patients with laryngeal and laryngeal cancer was performed on the basis of an evaluation of the results of the examination in more than 469 patients.

We have studied the effectiveness of various methods of investigation, ranging from standard radiographs to MSCT, MRI, DWI (diffuse-weighted imaging) and PET/CT. DWI is based on detection of changes in the nature of Brownian motion of water molecules in various pathological processes, and the values of the diffusion coefficient (DC) were calculated. PET/CT was performed using radiolabeled fluorine 18-deoxyglucose (FDG). This allowed more objective assessment of the possibilities of abovedesignated methods.

Results and conclusions

The use of SCT made possible to determine extensive spread of the process to the adjacent organs (the thyroid gland) and the soft tissues of the neck, to the lumen of the trachea, the destruction of the cartilages of the larynx, and to reveal stenosis. However, the best way to identify stenosis was virtual laryngoscopy. MRI and PET/CT revealed metastasis of the process to regional and distant lymph nodes; identify tumor recurrence; assess the effectiveness of chemoradiotherapy.

Key words: method of using SCT, MRI; virtual endoscopy; DWI, PET / CT; metabolism of radiolabeled glucose, cancer of the larynx and laryngeal-pharynx.

©2018 Institute Medical Informatics and Telemedicine Ltd, ©2018 Ukrainian Association of Computer Medicine, ©2018 Kharkiv medical Academy of Postgraduate Education. Published by Institute of Medical Informatics and Telemedicine Ltd. All rights reserved.

ISSN 1812-7231 *Klin. inform. teled., 2018, vol. 13, iss. 14, pp. 81–101.* <https://doi.org/10.31071/kit2018.14.10>

http://kit-journal.com.ua/en/index_en.html

References (15)

Reference

1. Urba S. G., Wolf G. T., Bradford C. A., et al. Neoadjuvant therapy for organ preservation in head and neck cancer. *Laryngoscope*, 2000, iss. 110, pp. 2074–2080.
2. Marakami R., Furusawa M., Baba Y., et al. Dynamic Helical CT of T1 and T2 Glottic Carcinomas: Predictive Value for Local Control with Radiation Therapy. *JNR Am. J. Neuroradiol.*, 2000, vol. 21, iss. 7, pp. 1320–1326.
3. Head and neck cancer: consensus standards for the process of care. *Ed by Wilson J. A., British Assoc. of Otorhinolaryngologists, 2nd ed.* London, 2000, vol. 22, no. 2, pp. 111–119.
4. Nishiyama Y., Yamamoto Y., Yokoe K., et al. Superimposed dual-isotope SPECT using ^{99m}Tc-hydroxymethylene diphosphonate and ²⁰¹Tl-chloride to assess cartilage invasion in laryngopharyngeal cancer. *Ann Nucl Med.*, 2004, vol. 18, iss. 6, pp. 527–532.
5. Barbosa M. M., Araujo V. J., Jr, Boasquevisque E., et al. Anterior vocal commissure invasion in laryngeal carcinoma diagnosis. *Laryngoscope*, 2005, iss. 115, pp. 724–730.
6. Theony H. C., Delaere P. R., Hermans R. Correlation of local outcome after partial laryngectomy with cartilage abnormalities on CT. *AJNR Am. J. Neuroradiol.*, 2005, vol. 26, no. 3, pp. 674–678.
7. Gordin A., Daitzchman M., Doweck I., Yefremov N., and oth. Fluorodeoxyglucose-positron emission tomography/computed tomography imaging in patience with carcinoma of the larynx: diagnostic accuracy and impact on clinical management. *Laryngoscope*, 2006, vol. 116, no. 2, pp. 273–278.
8. Mukherji S. K., Bradford C. R. Controversies: is the role for positron-emission tomographic CT in the initial staging of head and neck carcinoma. *Am. J. Neuroradiol. (AJNR)*, 2006, vol. 27, pp. 243–245.
9. Barbosa M. M., Araujo V. J., Jr, Boasquevisque E., et al. Anterior vocal commissure invasion in laryngeal carcinoma diagnosis. *Laryngoscope*, 2005, iss. 115, pp. 724–730.
10. Ljumanovic R., Langendijk J. A., Hoekstra O. S., Leemans C. R., Castalijns J. A. Distant metastases in head and neck carcinoma: identification of prognostic groups with MR imaging. *Eur J Radiol.*, 2006, iss. 60, pp. 58–66.

11. Gordin A., Daitzchman M., Doweck I. Fluorodeoxyglucose-positron emission tomography/computed tomography imaging in patients with carcinoma of the larynx: diagnostic accuracy and impact on clinical management. *Laryngoscope*, 2006, iss. 116, pp. 273–278.
12. Ljumanovic R., Langendijk J. A., Hoekstra O. S., Leemans C. R., Castalijns J. A. Distant metastases in head and neck carcinoma: identification of prognostic groups with MR imaging. *Eur. J. Radiol.*, 2006, iss. 60, pp. 58–66.
13. Mukherji S. K., Bradford C. R. Controversies: is there a role for positron-emission tomographic CT in the initial staging of head and neck carcinoma? *AJNR Am. J. Neuroradiol.*, 2006, vol. 27, pp. 243–245.
14. Castaldi P., Leccisotti L., Bussu F., Micciché F. and Rufini V. Role of 18F-FDG PET-CT in head and neck squamous cell carcinoma. *Otorhinolaryngol. Ital.*, 2013, vol. 33, no. 1, pp. 1–8.
15. Cital S., Dogan S. et al. Comparison of Dynamic Contrast-Enhanced MRI and PET/CT in the Evaluation of Laryngeal Cancer After Inadequate CT Results. *J. Radiol.*, 2015, iss. 80, pp. 428–432.

Переписка

д.мед.н., профессор, з.д.науки и техники України
В. Н. Соколов, зав кафедри лучевої діагностики, терапії
и радіаційної медицини Одеського Національного
медичного університету
ул. Акад. Вороб'єва, 5
Одеса, 65006, Україна
тел.: +380 (48) 720-14-21, 720-01-44
050-316-15-46
ел. пошта: danilsokolov@ukr.net