

И. Н. Моисеев¹, д-р мед. наук, проф.,
О. Н. Воскресенский², д-р мед. наук, проф.,
Ю. В. Калабин²,
О. И. Скиба², канд. биол. наук,
Е. К. Ткаченко², канд. биол. наук,
О. О. Протункевич², канд. биол. наук

МОРФОЛОГИЧЕСКИЕ НАРУШЕНИЯ СЛИЗИСТОЙ ПОЛОСТИ РТА КРЫС С АЛИМЕНТАРНОЙ НЕДОСТАТОЧНОСТЬЮ РАСТИТЕЛЬНЫХ ПОЛИФЕНОЛОВ ПРИ КОМБИНИРОВАННОМ ДЕЙСТВИИ СТРЕССА И ПРООКСИДАНТА ДЕЛАГИЛА

¹Одесский государственный медицинский университет,

²Институт стоматологии АМН Украины, Одесса

Введение

В работах [1; 2] сделано предположение о важной роли полифенолов пищи в обеспечении неспецифической резистентности тканей, в частности ротовой полости. В настоящей работе исследованы морфологические изменения собственной пластинки и эпителиального покрова слизистой оболочки полости рта в условиях лишения животных растительных полифенолов и действия патогенных факторов — политропного токсиканта делагила (хлороквина) и эмоционально-болевого стресса (ЭБС). Делагил наряду с шизонтотропным и геном-тропным (иммуносупрессор) действием оказывает токсическое воздействие на клетки эпителия, эндотелия и фибробласты. Накапливаясь в лизосомах, он ингибирует протеазы, а также снижает в цитозоле содержание центрального компонента антиоксидантной системы — восстановленного глутатиона [3; 4]. Делагил избран как репрезентативный токсикант для выявления цитопротекторной физиологической роли алиментарных полифенолов. Проведены морфометрические исследования и

анализ корреляционных связей между некоторыми структурными показателями тканей слизистой оболочки щеки.

Материалы и методы исследования

Объектом исследования были 4 группы крыс линии Вистар стадного разведения. Животные 1-й и 2-й групп содержались на диете вивария, 3-я и 4-я группы крыс в течение 2 мес находились на экспериментальном рационе, лишенном растительных полифенолов, именуемом в дальнейшем бесполифенольной диетой (БПФД) [5]. После 1-месячного содержания животных 3-й и 4-й групп на БПФД и до завершения эксперимента крысам 2–4-й групп через день перорально вводили делагил в дозе 5 мг/кг массы тела. Крысы 4-й группы в течение 2-го месяца опыта 10 раз подвергались 3-часовому хроническому эмоционально-болево-му стрессированию по Дезидерату [6].

По завершении эксперимента животных выводили из опыта путем тотального кровопускания из сердца, проводимого под тиопенталовым наркозом (в/б, 20 мг/кг). Щеку крыс фиксировали в формали-

не и заключали в парафин. Срезы окрашивали гематоксилином и эозином [7].

Регенерацию эпителиоцитов исследовали путем учета количества митозов и двуядерных клеток. Для оценки размеров ядра и цитоплазмы эпителиоцитов проводили кардио- и интеркардиометрические исследования. Клетки шиповатого слоя зарисовывали при увеличении микроскопа 15х90, измеряли большой и малый диаметры ядра (D и d) и вычисляли его объем. О размерах цитоплазмы клеток судили по косвенному показателю — среднему межъядерному расстоянию [8]. Сопоставление размеров ядра и цитоплазмы клеток для выяснения корреляционных связей между ними осуществляли путем сравнения полусуммы диаметров ядра и величины среднего межъядерного расстояния. Обе величины были выражены в микрометрах.

Размеры эрозий эпителиального пласта измеряли с помощью шкалы окулярного микрометра и вычисляли коэффициент эрозии по соотношению протяженности — эпителий поврежденный / эпителий исследованный. Морфологическое описание общеструктурных изменений тканей сли-

зистой щеки и результаты морфометрии (в виде таблиц) представлены в ранее опубликованной работе [9].

В настоящей работе сопоставляются количественные показатели, характеризующие процессы дифференцировки и пролиферации эпителия, с изменениями структуры соединительной ткани и кровеносных сосудов микроциркуляторного русла собственной пластинки слизистой оболочки щеки. Выяснение наличия или отсутствия корреляционных связей между сравниваемыми величинами существенно для понимания механизмов, лежащих в основе адаптационно-компенсаторных реакций слизистой оболочки полости рта в условиях действия изучаемых патогенных факторов.

Проведены стереометрические исследования размеров зон перикапиллярной диффузии или ультрациркуляции и перичеллюлярных отеков собственной пластинки. Определение зон перикапиллярной диффузии не предусматривает установления реально существовавших при жизни функциональных взаимоотношений между капиллярами и соответствующими участками метаболического обеспечения тканей.

Суть метода состоит в построении теоретической модели взаимоотношений в системе капилляр — окружающие ткани по их объемным соотношениям. Если в простейшем случае представить зоны перикапиллярной диффузии в виде цилиндра, то его размеры можно описать диаметром, длиной, площадью поверхности и объемом [10]. Для определения диаметра зон перикапиллярной диффузии $D_{знд}$ нами была использована формула:

$$D_{знд} = D_k : V_{вк},$$

где D_k — диаметр капиллярных сегментов (измеряли при помощи окулярного микрометра); $V_{вк}$ — плотность их

упаковки (определяли при помощи специальной тест-системы) [9]. Удельную площадь (S_A) зон перичеллюлярных отеков измеряли методом линейного интегрирования [10].

Результаты исследования и их обсуждение

В соединительной ткани собственной пластинки слизистой оболочки щеки морфологические изменения характеризовались следующим. Наблюдалась отечность волокон и основного вещества, набухание клеток стенки кровеносных сосудов микроциркуляторного русла (эндотелий и адвентициальные клетки), утолщение сосудистой стенки — капилляров и артериол и сужение просвета последних (рис. 1). В кровеносных капиллярах на-

бухание эндотелиоцитов сопрягалось с изменением их формы и нарушением межклеточных контактов. Подэндотелиальные мембраны также были набухшими.

Перечисленные признаки привели к сужению просвета капилляров, нарушению проницаемости и отеку окружающей ткани. Это соответствует классическим представлениям об ангиопротекторной роли витамина Р (P-vitamine permeability). Однако степень тканевых и сосудистых изменений была разной — наиболее существенными они были в группах крыс, содержащихся на рационах с недостаточностью растительных полифенолов (табл. 1).

Определение зон перикапиллярной диффузии показало,

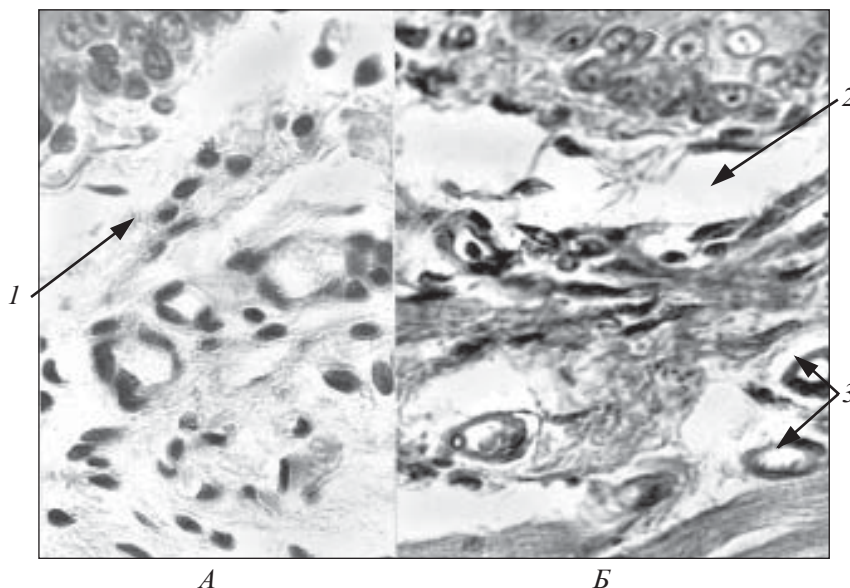


Рис. 1. Собственная пластинка слизистой оболочки щеки крыс.

Группы: А — ДВ + делагил; Б — БПФД + делагил + ЭБС; 1 — умеренный отек; 2 — выраженный отек межклеточного вещества соединительной ткани; 3 — набухание клеток сосудистой стенки. Окраска гематоксилином и эозином. $\times 400$

Таблица 1

Отечность межклеточных структур собственной пластинки слизистой оболочки щеки крыс, $M \pm m$

Группы крыс	Удельная площадь зон отеков, $мм^2/мм^2$	Различия между группами	
		%	P
1. Интактные, диета вивария	0	—	—
2. Диета вивария + делагил	$0,12 \pm 0,01$	100	—
3. БПФД + делагил	$0,28 \pm 0,02$	230	$P < 0,001$
4. БПФД + делагил + ЭБС	$0,32 \pm 0,02$	267	$P < 0,001$

**Диаметры зон перикапиллярной диффузии
собственной пластинки слизистой оболочки щеки крыс**

Группы крыс	Диаметр капилляров, мкм	Диаметр зоны перикапиллярной диффузии, мкм	Сравнение с контролем, %
1. Интактные, диета вивария	10,9	89	100
2. Диета вивария + делагил	9,9	92	103
3. БПФД + делагил	8,2	110	124
4. БПФД + делагил + ЭБС	7,9	111	125

что наиболее выраженные сдвиги — увеличение диаметра зон наблюдалось в группах крыс, содержащихся на БПФД (табл. 2). В этих условиях изменения ультрациркуляции были обусловлены сужением просвета капилляров и некоторым уменьшением плотности их упаковки.

В эпителии слизистой оболочки щеки основные структурные изменения характеризовались следующим: набуханием эпителиоцитов, выходом жидкости в перичеллюлярное пространство, появлением очагов гидропической дистрофии с последующим разрушением клеток и образованием пузырьков, расслоением и локальными отслойками рогового слоя, появлением эрозий эпителиального пласта (рис. 2).

Наиболее существенные изменения наблюдались в слизистой оболочке полости рта крыс с недостаточностью растительных полифенолов в рационе: у крыс 3-й группы имело место развитие акантоза — аномальное разрастание шиповатого слоя, у крыс 4-й группы наблюдался выраженный папилломатоз — чрезмерное разрастание сосочкового слоя собственной пластинки и врастание его в эпителий.

Кариометрические исследования показали, что в группах крыс с недостаточностью полифенолов в рационе увеличивались размеры ядра и цитоплазмы эпителиоцитов (рис. 3, I и II) и заметно уменьшился коэффициент вариации (Cv) классов ядерных объемов — 9,1 и 8,6 % (в 3-й и 4-й группах соответственно) против 12 % в группе интактных животных.

Направленность сдвигов размеров ядра и цитоплазмы позволила предположить существование корреляции между ними, что и подтвердилось при проведении статистического анализа. Корреляционные связи между названными признаками оказались сильными и значимыми (значение r у крыс

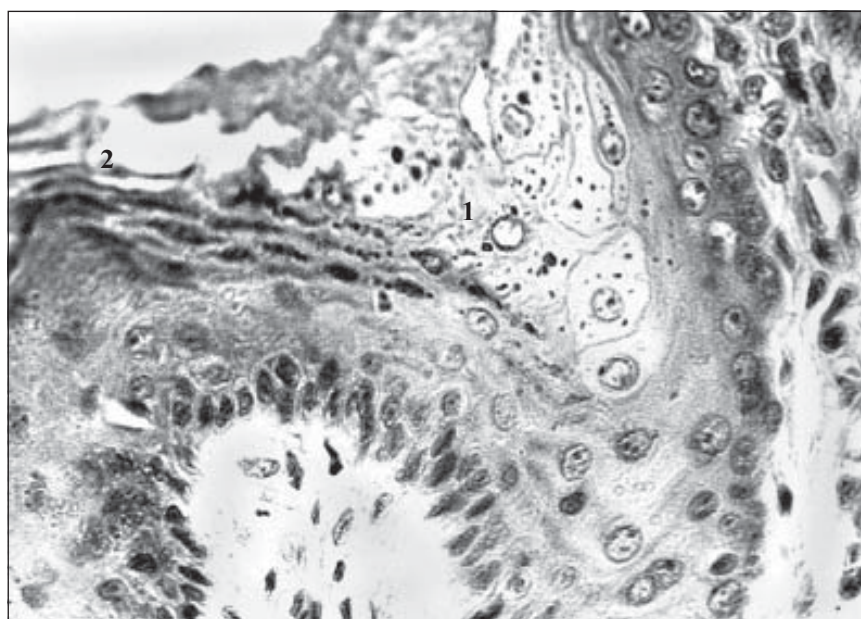


Рис. 2. Гидропические изменения эпителия слизистой оболочки щеки крыс. Группа БПФД + делагил + ЭБС: 1 — очаг обводненных клеток, их лизис и образование пузырьков; 2 — отслойка рогового слоя. Окраска гематоксилином и эозином. $\times 400$.

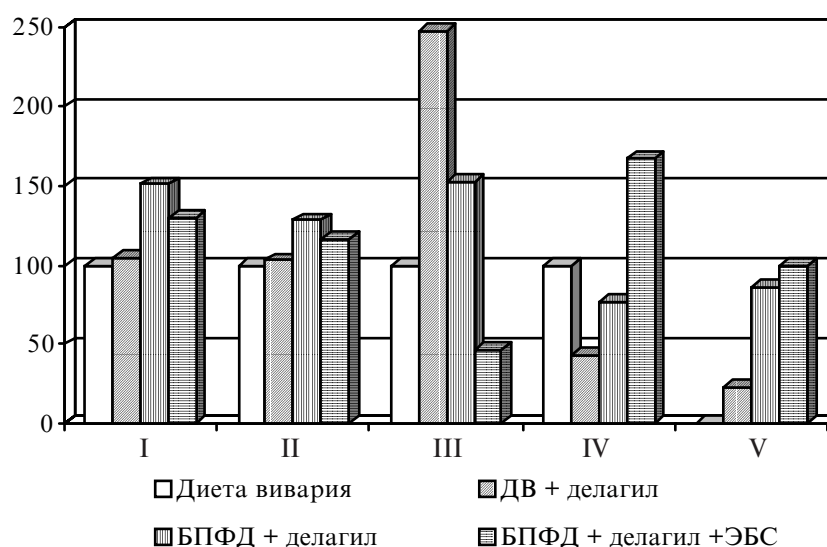


Рис. 3. Морфометрические показатели эпителия слизистой оболочки щеки крыс (в % к контролю): I — ядра; II — цитоплазмы; III — количество митозов; IV — количество двуядерных клеток; V — коэффициент эрозии эпителия

3–4-й группы были +0,94 и +0,77 соответственно). Полученные результаты наводят на мысль, что одной из причин изменений размеров клеток является их гидратация.

При исследовании механизмов компенсации повреждений ткани слизистой оболочки щеки была установлена следующая закономерность — обратная зависимость между количеством клеток, делящихся митозом, и численностью двуядерных эпителиоцитов (см. рис. 3, III и IV).

Корреляционный анализ показал, что значимая связь между количественными показателями (митоз — двуядерные клетки) имеет место только в группе интактных крыс ($r = -0,74$). У крыс с недостаточностью полифенолов в рационе она отсутствовала. В то же время, у последних появилась новая значимая корреляционная связь между количеством двуядерных клеток и величиной коэффициента эрозии эпителия (см. рис. 3, IV и V: $r = +0,79$ и $+0,89$ — показатели 3-й и 4-й групп крыс соответственно).

У крыс, которым вводили делагил на фоне рациона вивария, значимой корреляционной связи между этими показателями не наблюдалось. Приведенные данные указывают на то, что генотоксикант делагил в условиях недостаточности полифенолов в рационе вызывает более резкие воспалительно-дистрофические изменения слизистой оболочки полости рта.

Исследования сочетанного действия прооксиданта делагила и эмоционально-болевого стресса в условиях недостаточности полифенолов выявили существование взаимозависимости структурных сдвигов в системе соединительной ткани собственной пластинки с показателями структур эпителиального пласта слизистой оболочки щеки.

Ведущим звеном в цепи повреждений тканей слизистой оболочки полости рта явились

нарушения микроциркуляции, которые сочетались с существенным увеличением зоны перикапиллярной диффузии. Максимально выраженные изменения отмечались в группах крыс с недостаточностью полифенолов в рационе. В результате возникали очаговые повреждения эпителиального покрова в виде гидропической дистрофии, межклеточного отека, образования пузырьков и эрозий эпителиальной ткани, которые можно рассматривать как очаги локального воспаления.

В группах крыс с недостаточностью полифенолов в рационе обнаруживались также диспропорции на уровне клетки — увеличение размеров ядра и цитоплазмы эпителиоцитов в сочетании с существенным уменьшением коэффициента вариации классов ядерных объемов (C_v). Величина последнего, по классификации Г. Ф. Лакина [12], свидетельствует о слабой степени варьирования данного признака, в то время как в контрольной группе крыс степень варьирования объема ядра была средней.

Из данных литературы по этому вопросу следует, что количество и распределение ядерных классов непосредственно связано с уровнем структурной организации клеточной популяции, который, в свою очередь, зависит от степени дифференцировки клеток [8; 11; 13–16]. О нарушении последней можно говорить на основании сдвигов C_v — объема ядра клеток и образования значимых положительных корреляционных связей между размерами ядра и цитоплазмы, что нехарактерно для крыс контрольной группы (диета вивария). Изменения дифференцировки эпителия сопровождалась сдвигами в структуре компенсаторно-восстановительных реакций.

В отличие от животных группы, получавших делагил на фоне диеты вивария, в ко-

торой доминировала митотическая пролиферация клеток, в группах крыс с недостаточностью полифенолов в рационе наблюдалось заметное уменьшение числа митозов в сочетании с увеличением количества двуядерных эпителиоцитов, то есть в этих условиях проявлялась компенсаторная гипертрофия клеток. При развитии гипертрофического процесса включаются механизмы, ведущие к увеличению количества ядерных и цитоплазматических органелл, а также количества ядер. В результате клетки увеличиваются в размерах, а функциональная активность их возрастает [15; 16].

Выводы

Обобщая изложенное, можно заключить, что токсикант делагил и его сочетание со стрессом в условиях недостаточности растительных полифенолов в пищевом рационе вызывает в слизистой оболочке полости рта развитие локальных очагов воспалительно-деструктивных нарушений. При этом наблюдаются изменения характера дифференцировки и компенсаторно-восстановительных реакций клеток. Основным способом структурного обеспечения изменений функциональной активности становится не новообразование, а гипертрофия клеток.

Полученные результаты указывают на важнейшую роль полифенолов пищи в обеспечении резистентности эпителиального пласта ротовой полости к патогенным факторам.

ЛИТЕРАТУРА

1. Ценов Л. М., Лозбенев С. Н., Буловцева О. В. Психосоматические соотношения у студентов с воспалительной патологией пародонта // Пародонтология. — 2000. — № 1 (15). — С. 14–15.

2. Salivary catecholamine assay for asse — ssnq in pediatric dental patients / M. Mitone, T. Shirokova, T. Kikuir, H. Oquchi // J. Clin. Pedi-

atr. Bent. — 1997 spring. — Vol. 21 (3). — P. 255-259.

3. Blay J., Brown K. D. Functional receptors for epidermal growth factor in an epithelial-cell line derived from the rat small intestine // *Biochem. J.* — 1985. — Vol. 225. — P. 85-94.

4. Danpure C. The effect of chloroquine on the metabolism of [³⁵S]cystine in normal and cystinotic human skin fibroblasts // *Biochem. J.* — 1981. — Vol. 200. — P. 555-563.

5. *Руководство по терапевтической стоматологии* / Под ред. А. И. Евдокимова. — М.: Медицина, 1967. — С. 112-122.

6. Desiderato O., MacKinnon J., Hisson H. Development of gastric ulcers in rats following stress termination // *J. Comp. Physiol. Psychol.* — 1974. — Vol. 87. — P. 208-214.

7. Меркулов Г. А. Курс патогистологической техники. — Л., 1969. — 423 с.

8. Ташикэ К. Введение в количественную цито-гистологическую морфологию. — Бухарест, 1980. — 191 с.

9. Влияние хронического эмоционально-болевого стресса и прооксиданта делагила на состояние эпителия ротовой полости у крыс с недостаточностью полифенолов / О. Н. Воскресенский, Ю. В. Калабин, И. Н. Моисеев, Е. К. Ткаченко // *Вісн. стоматології.* — 2005. — № 2. — С. 7-11.

10. Автандилов Г. Г., Яблучанский Н. И., Губенко В. Г. Системная стереометрия в изучении патологического процесса. — М.: Медицина, 1981. — 192 с.

11. Автандилов Г. Г. Медицинская морфометрия. — М.: Медицина, 1990. — 384 с.

12. Лакин Г. Ф. Биометрия. — М.: Высш. шк., 1990. — 352 с.

13. Бородай Н. В., Ганина К. П., Центило Т. Д. Содержание ДНК в эпителиоцитах слизистой полости рта у больных пародонтозом // *Цитология и генетика.* — 1991. — № 4. — С. 13-16.

14. *Цитологическая реактивность онкологического больного* / Под ред. К. П. Ганиной. — К.: Наук. думка, 1995. — 151 с.

15. *Структурные основы адаптации и компенсации нарушенных функций: Руководство* / Под ред. Д. С. Саркисова. — М.: Медицина, 1987. — 448 с.

16. Саркисов Д. С. Очерки по структурным основам гомеостаза. — М.: Медицина, 1977. — 352 с.

УДК 611.31:599.323.4:616-071:678.746.47

И. Н. Моисеев, О. Н. Воскресенский, Ю. В. Калабин, О. И. Скиба, Е. К. Ткаченко, О. О. Протункевич
МОРФОЛОГИЧЕСКИЕ НАРУШЕНИЯ СЛИЗИСТОЙ ПОЛОСТИ РТА КРЫС С АЛИМЕНТАРНОЙ НЕДОСТАТОЧНОСТЬЮ РАСТИТЕЛЬНЫХ ПОЛИФЕНОЛОВ ПРИ КОМБИНИРОВАННОМ ДЕЙСТВИИ СТРЕССА И ПРООКСИДАНТА ДЕЛАГИЛА

Исследованы морфологические нарушения, возникающие в собственной пластинке и многослойном эпителии слизистой оболочки полости рта крыс при сочетанном действии делагила и эмоционально-болевого стресса в условиях недостаточности растительных полифенолов. Показана роль полифенолов пищи в сдвигах микроциркуляции крови и структурных нарушений собственной пластинки слизистой, а также сопряженность с ними изменений дифференцировки и компенсаторно-восстановительных реакций клеток покровного эпителия.

Ключевые слова: алиментарная недостаточность растительных полифенолов, делагил, эмоционально-болевого стресс, слизистая оболочка полости рта, дифференцировка эпителиоцитов, компенсаторно-восстановительные реакции эпителия.

UDC 611.31:599.323.4:616-071:678.746.47

I. N. Moiseyev, O. N. Voskresensky, Yu. V. Kalabin, O. I. Skiba, E. K. Tkachenko, O. O. Protunkevich
MORPHOLOGICAL VIOLATIONS OF MUCOUS OF THE ORAL CAVITY OF RATS WITH VEGETABLE POLYPHENOLS ALIMENTARY DEFICIENCY AT THE COMBINED ACTION OF STRESS AND PROOXIDANT DELAGYL

Morphological violations taking place in the own plate and stratified epithelium of rats' oral mucosa at combined action of delagyl and psychologic pain stress in the conditions of deficiency of vegetable polyphenols are examined. The role of alimentary polyphenols in the microcirculation of blood changes and structural violations of the own plate mucous, as well as attended with them changes of cell differentiation and compensating reactions of oral cells epithelium are founded.

Key words: alimentary deficiency of vegetable polyphenols, delagyl, psychologic pain stress, oral mucosa, differentiation of epithelial cells, compensating reactions of the epithelium.

УДК 616.831-005.-085.844

І. П. Шмакова, д-р мед. наук, проф.,
Я. С. Афанасьєва

ЕФЕКТИВНІСТЬ ВИСОКОТОНОВОЇ ТЕРАПІЇ В РЕАБІЛІТАЦІЇ ХВОРИХ НА ДИСЦИРКУЛЯТОРНУ ЕНЦЕФАЛОПАТІЮ І-ІІ СТУПЕНЯ

Одеський державний медичний університет

У структурі неврологічних захворювань одне з провідних місць посідає цереброваскулярна патологія. Етіопатогенез, профілактика, лікування і

реабілітація початкових її форм визнані пріоритетною проблемою вітчизняної ангіоневрології [1; 2]. У зв'язку з тенденцією до збільшення ча-

стоти випадків хронічних форм церебральної ішемії, що виявилась останніми роками, актуальними є вивчення і розробка сучасних технологій ре-